


# ΚΑΡΚΙΝΟΥ ΠΡΟΛΗΨΙΣ

- ΕΠΙΣΗΜΟ ΠΕΡΙΟΔΙΚΟ ΤΗΣ ΕΛΛΗΝΙΚΗΣ ΕΤΑΙΡΕΙΑΣ ΠΡΟΛΗΠΤΙΚΗΣ ΟΓΚΟΛΟΓΙΑΣ – Ε.Ε.Π.Ο.
- OFFICIAL JOURNAL OF THE HELLENIC SOCIETY OF PREVENTIVE ONCOLOGY – HE.SO.P.O.



Ε.Ε.Π.Ο.

## ΜΟΝΟΓΡΑΦΙΑ

# Καρκίνος του Ήπατος

**ΚΑΡΚΙΝΟΥ ΠΡΟΛΗΨΙΣ**  
Επίσημο περιοδικό της  
Ελληνικής Εταιρείας Προληπτικής Ογκολογίας – Ε.Ε.Π.Ο.

**Διοικητικό Συμβούλιο Ε.Ε.Π.Ο.**

**Πρόεδρος:** Παναγιώτης Β. Γκινόπουλος  
**Αντιπρόεδρος:** Βασίλειος Β. Γκινόπουλος  
**Ταμίας:** Αφροδίτη Γκινόπουλου  
**Μέλη:** Καρβελάς Φώτιος  
Κουρούνης Γεώργιος

**Εκδότης:** Ελληνική Εταιρεία Προληπτικής Ογκολογίας  
**Διευθυντής Σύνταξης:** Παναγιώτης Β. Γκινόπουλος  
**Αναπληρωτής:** Νικόλαος Μπακάλης  
**Γενικός Γραμματέας:** Βασίλειος Αλιβιζάτος  
**Σύμβουλος Έκδοσης:** Ανδρέας Μαζαράκης  
**Καλλιτεχνική Διεύθυνση, Γραμματειακή υποστήριξη & Marketing:** Τσαγρή Χαραλαμπία  
**Επιμέλεια Άρθρων:** Τσαγρή Χαραλαμπία

**Συντακτική Επιτροπή**

Αγγελάκης Χρήστος  
Αλιβιζάτος Βασίλειος  
Αλμπάνη Ελένη  
Βήχα Άννα  
Γιαννιός Ιωάννης  
Γώγος Χαράλαμπος  
Δημόπουλος Μελέτιος – Αθανάσιος  
Καρβελάς Φώτιος  
Κουρέλης Θεόδωρος  
Λέντζας Ιωάννης  
Μιχαλοπούλου Έλενα  
Μπακάλης Νικόλαος  
Μπαφαλούκος Δημήτριος  
Μπόνας Απόστολος  
Παπαγεωργίου Δημήτριος  
Παπακωνσταντίνου Χρήστος  
Παπαπολυχρονιάδης Κωνσταντίνος  
Σαρίδη Μαρία  
Σκρουμπής Γεώργιος  
Σταράκης Ιωάννης  
Τζεναλής Αναστάσιος  
Φιλώτης Νικόλαος  
Sacco Rosario  
Sammarco Giuseppe  
Teodossiu Giovanni

**Επιστημονική – Συμβουλευτική Επιτροπή**

**Πρόεδρος:** Μπακάλης Νικόλαος  
**Αντιπρόεδρος:** Γκινόπουλος Παναγιώτης  
Κουρέλης Θεόδωρος  
Τζεναλής Αναστάσιος  
Μιχαλοπούλου Έλενα  
Καρβελάς Φώτιος  
Κοκκινόπουλος Παντελής  
Triggiani Edoardo

**Διεύθυνση για αλληλογραφία – Γραμματεία**

Ηρώων Πολυτεχνείου 104 & Τερτσέτη, Πάτρα, Τ.Κ. 26442  
Τηλ. Επικοινωνίας: 2610-431465, 6977-559518  
email: drginop@otenet.gr, site: www.cancerprevention.gr  
Επιμέλεια έκδοσης: Ε.Ε.Π.Ο.

**CANCER PREVENTION**  
Official Journal of the  
Hellenic Society of Preventive Oncology – HE.SO.P.O.

**Board of the HE.SO.P.O.**

**President:** Panagiotis V. Ginopoulos  
**Vice President:** Vasileios P. Ginopoulos  
**Treasurer:** Afroditi Ginopoulou  
**Members:** Karvelas Fotios  
Kourounis Georgios

**Publisher:** Hellenic Society of Preventive Oncology  
**Editor in Chief:** Panagiotis V. Ginopoulos  
**Associate Editor:** Nikolaos Bakalis  
**Secretary:** Vasileios Alivizatos  
**Editor Consultant:** Andreas Mazarakis  
**Art Director, Secretary & Marketing:** Tsagri Charalampia  
**Editing of articles:** Tsagri Charalampia

**Editorial Board**

Agelakis Christos  
Alivizatos Vasileios  
Almpani Eleni  
Vicha Anna  
Giannios Ioannis  
Gogos Charalambos  
Dimpoulos Meletios – Athanasios  
Karvelas Fotios  
Kourelis Theodoros  
Lentzas Ioannis  
Michalopoulou Elena  
Bakalis Nick  
Bafaloukos Dimitrios  
Bonas Apostolos  
Papageorgiou Dimitris  
Papakonstantinou Christos  
Papapolychroniadis Konstantinos  
Saridi Maria  
Skroubis Georgios  
Starakis Ioannis  
Tzenalis Anastasios  
Filiotis Nikolaos  
Sacco Rosario  
Sammarco Gueseppe  
Teodossiu Giovanni

**Scientific – Consultative Committee**

**President:** Bakalis Nick  
**Vice President:** Ginopoulos Panagiotis  
Kourelis Theodoros  
Tzenalis Anastasios  
Michalopoulou Elena  
Karvelas Fotios  
Kokkinopoulos Pantelis  
Triggiani Edoardo

**Διαχείριση καταχωρήσεων:**

**E.T.S. Events & Travel Solutions A.E.,**  
Ελ. Βενιζέλου 154, 17122 Ν. Σμύρνη,  
Τηλ.: 210 98 80 032, Fax: 210 98 81 303  
E-mail: ets@otenet.gr, ets@events.gr, site: www.events.gr



# Editorial

Όλοι εμείς της Ελληνικής Εταιρείας Προληπτικής Ογκολογίας και σε συνεργασία με την Euro Oncology, αναγνωρίζοντας την ανάγκη της σωστής έγκυρης αναγνωρίσιμης πληροφόρησης για την κάθε νόσο, πιστεύουμε ότι είναι αναντίρρητο δικαίωμα του ασθενούς και του περιβάλλοντος του να γνωρίζει τις πρέπουσες πληροφορίες για το δεδομένο πρόβλημα.

Αποφασίσαμε στο περιοδικό της εταιρείας μας να επιμεληθούμε και να δημοσιεύσουμε την μετάφραση και την στοιχειοθέτηση επίσημων πληροφοριών, υπό την μορφή οδηγιών της Ευρωπαϊκής σχολής (HESMO) και της εταιρείας παθολόγων ογκολόγων Ελλάδος, με την ελπίδα ότι η βαθύτερη γνώση για το πρόβλημα του ασθενούς ξεχωριστά να είναι ο καταλύτης για την βέλτιστη ανταπόκριση της προσπάθειας που καταβάλλει ο ίδιος και το περιβάλλον του αλλά και ο γιατρός για να του λύσει το πραγματικό πρόβλημα μέσω της όποιας θεραπείας του εφαρμόσει.

Με τιμή,

Ο πρόεδρος της Ελληνικής Εταιρείας Προληπτικής Ογκολογίας και εκδότης του περιοδικού Καρκίνου Πρόληψις

Παναγιώτης Β. Γκινόπουλος MD, PhD

Ογκολόγος Παθολόγος

## ΚΑΡΚΙΝΟΣ ΤΟΥ ΗΠΑΤΟΣ: ΕΝΑΣ ΟΔΗΓΟΣ ΓΙΑ ΑΣΘΕΝΕΙΣ

### ΠΛΗΡΟΦΟΡΙΕΣ ΓΙΑ ΑΣΘΕΝΕΙΣ ΒΑΣΙΣΜΕΝΕΣ ΣΤΙΣ ΚΑΤΕΥΘΥΝΤΗΡΙΕΣ ΟΔΗΓΙΕΣ ΚΛΙΝΙΚΗΣ ΠΡΑΚΤΙΚΗΣ ΤΗΣ ESMO

Αυτός ο οδηγός για ασθενείς προετοιμάστηκε από την Αντικαρκινική Ένωση (The Anticancer Fund) σαν μια παροχή προς στους ασθενείς, ώστε να βοηθήσει τόσο τους ίδιους όσο και τους συγγενείς τους να καταλάβουν καλύτερα τη φύση του πιο συχνού τύπου καρκίνου του ήπατος γνωστό ως ηπατοκυτταρικό καρκίνωμα (ή ηπάτωμα) και να εκτιμήσουν τις καλύτερες θεραπευτικές επιλογές σύμφωνα με τον υπότυπο του καρκίνου του ήπατος. Συστήνουμε στους ασθενείς να ρωτάνε τους ιατρούς τους για το ποιες εξετάσεις ή τύπους θεραπείας χρειάζονται, καθώς και για τον τύπο και το στάδιο της νόσου τους. Οι ιατρικές πληροφορίες που περιγράφονται σε αυτό το έγγραφο βασίζονται στις οδηγίες κλινικής πρακτικής της Ευρωπαϊκής Εταιρίας Κλινικής Ογκολογίας (ESMO) για την αντιμετώπιση του καρκίνου του ήπατος. Αυτός ο οδηγός για ασθενείς συντάχθηκε με τη συνεργασία της ESMO και εκδίδεται με την άδεια της ESMO. Έχει γραφτεί από έναν κλινικό ιατρό και ελέγχθηκε από δύο ογκολόγους της ESMO συμπεριλαμβανομένου του επικεφαλής συγγραφέα των οδηγιών κλινικής πρακτικής για επαγγελματίες. Έχει, επίσης, ελεγχθεί από αντιπροσώπους της Ομάδας Εργασίας Ασθενών με Καρκίνο της ESMO.

Για περισσότερες πληροφορίες για τις θεραπείες, The Anticancer Fund: [www.anticancerfund.org](http://www.anticancerfund.org)

Για περισσότερες πληροφορίες για την Ευρωπαϊκή Ογκολογική Εταιρία: [www.esmo.org](http://www.esmo.org)

*Για τις λέξεις που είναι σημειωμένες με αστερίσκο, δίνεται ορισμός στο τέλος αυτού του κειμένου.*

## Περιεχόμενα

Ορισμός του καρκίνου του ήπατος .....	3
Είναι συχνός ο καρκίνος του ήπατος;.....	6
Τι προκαλεί τον καρκίνο του ήπατος;.....	7
Πως τίθεται η διάγνωση του καρκίνου του ήπατος;.....	10
Τι είναι σημαντικό να γνωρίζετε για να λάβετε την κατάλληλη θεραπεία; .....	14
Ποιες είναι οι θεραπευτικές επιλογές;.....	18
Ποιες είναι οι πιθανές παρενέργειες των θεραπειών;.....	27
Τι γίνεται μετά τη θεραπεία;.....	30
Ορισμοί ιατρικών όρων .....	33

*Αυτό το κείμενο γράφτηκε από τον Dr. Annemie Michiels (the Anticancer Fund και επιθεωρήθηκε από τους Dr. Gauthier Bouche (the Anticancer Fund, Dr. Svetlana Jezdic (ESMO), Prof. Svetislav Jelic (ESMO), Ivan Gardini (European Liver Patients Association or ELPA), Hilje Logtenberg-van der Grient (ELPA), Greet Boland (ELPA) και Ingo van Thiel (ELPA).*

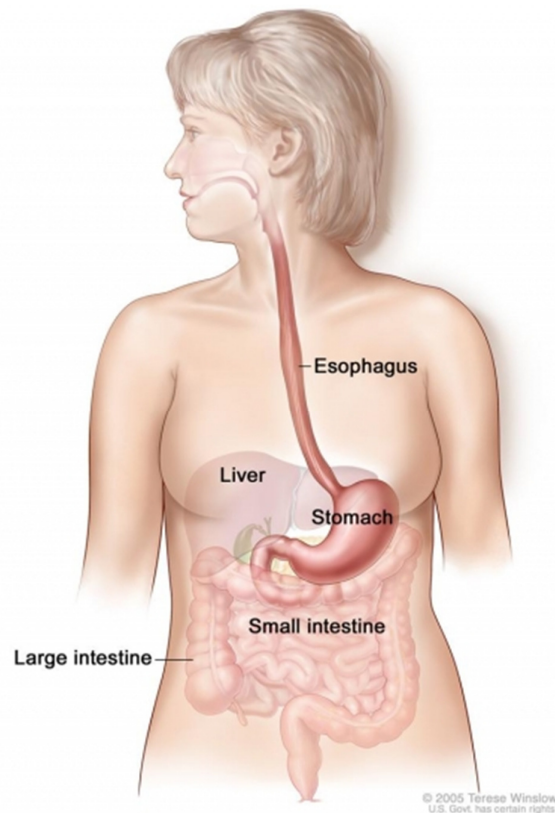
*Η υπάρχουσα ενημέρωση (2014) αντανάκλα τις αλλαγές στη τελευταία έκδοση των κλινικών οδηγιών της ESMO. Η ενημέρωση πραγματοποιήθηκε από τον Dr. Gauthier Bouche (Anticancer Fund) και επιθεωρήθηκε από τους Dr. Svetlana Jezdic (ESMO), Pr. Chris Verslype (ESMO), Ivan Gardini (ELPA), Hilje Logtenberg-van der Grient (ELPA), and Ingo van Thiel (ELPA)*

*Η Ελληνική μετάφραση και επιμέλεια των Οδηγιών για Ασθενείς της ESMO έγινε από την Ομάδα Νέων Ελλήνων Ογκολόγων - ONEO (Hellenic Group of Young Oncologists - HeGYO) για λογαριασμό της Εταιρείας Παθολόγων Ογκολόγων Ελλάδος - ΕΟΠΕ (Hellenic Society for Medical Oncology - HeSMO). Ειδικότερα, το παρόν κείμενο επιμελήθηκαν οι Παθολόγοι Ογκολόγοι μέλη της ONEO: Α. Δίγκλια, Δ. Κρικέλης, Μ. Νικολάου, Γ. Ράλλης και Ν. Τσουκαλάς.*

*The Greek translation and editing of ESMO's Instructions for Patients was done by the Hellenic Group of Young Oncologists - HeGYO on behalf of the Hellenic Society for Medical Oncology - HeSMO. In particular, this text was edited by the Medical Oncologists members of HeGYO: A. Diglia, D. Krikelis, M. Nikolaou, G. Rallis and N. Tsoukalas.*

## ΟΡΙΣΜΟΣ ΤΟΥ ΚΑΡΚΙΝΟΥ ΤΟΥ ΗΠΑΤΟΣ

Ο καρκίνος του ήπατος είναι ένας όγκος που εμφανίζεται αρχικά στον ιστό του ήπατος. Υπάρχουν διαφορετικοί τύποι καρκίνου του ήπατος, ανάλογα με τον τύπο των καρκινικών κυττάρων. Το ηπατοκυτταρικό καρκίνωμα είναι ο πιο συχνός τύπος καρκίνου του ήπατος. Αφορά το 90% όλων των καρκίνων του ήπατος. Το ηπατοκυτταρικό καρκίνωμα ξεκινάει από τα ηπατοκύτταρα, τα κύρια κύτταρα του ήπατος.



### Ανατομία του γαστρεντερικού συστήματος

Large intestine = Παχύ έντερο,  
Small intestine = Λεπτό έντερο,  
Stomach = Στομάχι,  
Liver = Ήπαρ,  
Esophagus=Οισοφάγος.

**Καρκίνος του ήπατος: ένας οδηγός για ασθενείς**

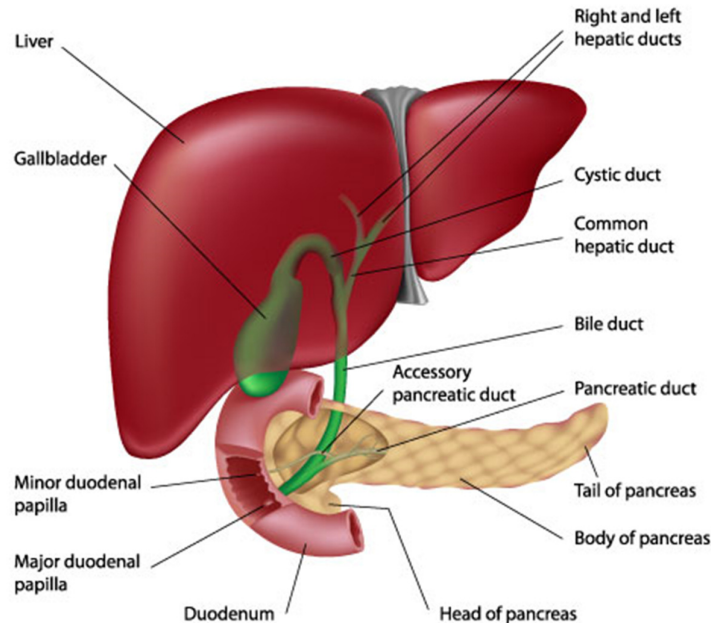
**Πληροφορίες για ασθενείς βασισμένες στις κατευθυντήριες οδηγίες κλινικής πρακτικής της ESMO –v.2014.1**

Σελίδα 3

Αυτό το έγγραφο παρέχεται από το The Anticancer Fund με την έγκριση της ESMO. Οι πληροφορίες αυτού του εγγράφου δεν αντικαθιστούν τη διεπιστημονική γνώμη. Είναι μόνο για προσωπική χρήση και δεν μπορούν να τροποποιηθούν, αναπαραχθούν ή διανεμηθούν χωρίς την έγγραφη έγκριση της ESMO και του Anticancer Fund.

## Ήπαρ, χοληδόχος κύστη, πάγκρεας και η πορεία της χολής

### Liver, Gallbladder, Pancreas and Bile Passage



#### Ανατομία του ήπατος και των γύρω οργάνων

Common hepatic duct = Κοινός ηπατικός πόρος, Bile duct = Χοληδόχος πόρος,  
Accessory pancreatic duct = Πρόσθετος παγκρεατικός πόρος, Pancreatic duct = Παγκρεατικός πόρος,  
Right and left hepatic duct = Δεξιός και αριστερός ηπατικός πόρος, Liver = Ήπαρ,  
Gallbladder = χοληδόχος κύστη, Cystic duct = κυστικός πόρος,  
Tail of pancreas and Body of pancreas = Ουρά του παγκρέατος και σώμα του παγκρέατος,  
Minor duodenal papilla = Έλασσον 12/δακτυλικό φύμα,  
Major duodenal papilla = Μείζον 12/δακτυλικό φύμα,

### Σημαντικό σημείωμα που αφορά άλλους τύπους καρκίνου του ήπατος

Ένας σπάνιος τύπος καρκίνου του ήπατος, που εμφανίζεται κυρίως σε νέους ασθενείς, είναι το ινοπεταλλειώδες (fibrolamellar) καρκίνωμα. Αυτός ο τύπος συνήθως είναι καλά οριοθετημένος, σε σύγκριση με το ηπατοκυτταρικό καρκίνωμα, το οποίο αναπτύσσεται πιο διηθητικά. Χαρακτηρίζεται, επίσης, από μία κεντρική ουλή, όταν ελέγχεται με ιατρικές απεικονιστικές μεθόδους. Το ινοπεταλλειώδες καρκίνωμα διαγιγνώσκεται και αντιμετωπίζεται με τον ίδιο τρόπο όπως το ηπατοκυτταρικό καρκίνωμα.

Οι πληροφορίες που παρέχονται σε αυτόν τον οδηγό για ασθενείς δεν ισχύουν για καρκίνους του ήπατος που δεν είναι ηπατοκυτταρικό καρκίνωμα. Οι άλλοι κύριοι τύποι καρκίνου του ήπατος (που δεν είναι ηπατοκυτταρικός καρκίνος) είναι:

- Όγκοι που αναπτύσσονται στο ήπαρ, αλλά προέρχονται από άλλα όργανα, όπως το παχύ έντερο, το στομάχι ή οι ωοθήκες και άλλα. Οι όγκοι αυτοί ονομάζονται ηπατικές

**Καρκίνος του ήπατος: ένας οδηγός για ασθενείς**

Σελίδα 4

Πληροφορίες για ασθενείς βασισμένες στις κατευθυντήριες οδηγίες κλινικής πρακτικής της ESMO –v.2014.1

Αυτό το έγγραφο παρέχεται από το The Anticancer Fund με την έγκριση της ESMO. Οι πληροφορίες αυτού του εγγράφου δεν αντικαθιστούν τη διεπιστημονική γνώμη. Είναι μόνο για προσωπική χρήση και δεν μπορούν να τροποποιηθούν, αναπαραχθούν ή διανεμηθούν χωρίς την έγγραφη έγκριση της ESMO και του Anticancer Fund.

μεταστάσεις ή δευτεροπαθείς καρκίνοι του ήπατος. Πληροφορίες για την αντιμετώπιση των ηπατικών μεταστάσεων είναι διαθέσιμες μαζί με τις πληροφορίες για τον καρκίνο όπου εμφανίστηκε ο πρωτοπαθής όγκος.

- Καρκίνοι που ξεκινούν στα αιμοφόρα αγγεία του ήπατος και λέγονται αγγειοσαρκώματα\* και αιμαγγειοσαρκώματα\*. Για περισσότερες πληροφορίες για τα αγγειοσαρκώματα\* και τα αιμαγγειοσαρκώματα\*, πατήστε [εδώ](#).
- Καρκίνοι που ξεκινούν από τους χοληδόχους πόρους λέγονται καρκίνοι του χοληδόχου πόρου ή χολαγγειοκαρκινώματα\*. Παρόλα αυτά, αν εμπλέκουν ενδοηπατικούς χοληφόρους πόρους, μερικές φορές ονομάζονται καρκίνοι του ήπατος. Για περισσότερες πληροφορίες για τον καρκίνο του χοληδόχου πόρου, πατήστε [εδώ](#).
- Όγκοι που ονομάζονται ηπατοβλαστώματα\* και εμφανίζονται σε βρέφη και παιδιά. Για περισσότερες πληροφορίες σε σχέση με τα ηπατοβλαστώματα\*, πατήστε [εδώ](#).

## ΕΙΝΑΙ ΣΥΧΝΟΣ Ο ΚΑΡΚΙΝΟΣ ΤΟΥ ΉΠΑΤΟΣ;

---

Ο καρκίνος του ήπατος είναι ο έκτος συχνότερος παγκοσμίως. Στην Ευρώπη, περίπου 10 στους 1,000 άντρες και 2 στις 1.000 γυναίκες θα αναπτύξουν καρκίνο του ήπατος κάποια στιγμή στη ζωή τους. Σε παγκόσμιο επίπεδο είναι συχνότερος στη Νότιο-Ανατολική Ασία και τη Δυτική Αφρική. Αυτό οφείλεται στο γεγονός ότι η λοίμωξη από τον ιό της Ηπατίτιδας Β, η οποία αυξάνει τον κίνδυνο ανάπτυξης καρκίνου του ήπατος, εμφανίζει αυξημένη συχνότητα σε αυτές τις περιοχές. Στις ΗΠΑ και τη Νότια Ευρώπη, απαντάται πιο συχνά ο ιός της Ηπατίτιδας C\* σαν αιτία καρκίνου του ήπατος. Το 2008, περίπου 40.000 άντρες και περίπου 20.000 γυναίκες διαγνώστηκαν με καρκίνο του ήπατος στην Ευρώπη.

Η μέση ηλικία κατά τη διάγνωση είναι μεταξύ 50 και 60 ετών, αλλά στην Ασία και την Αφρική είναι συνήθως μεταξύ 40 και 50 ετών.

## ΤΙ ΠΡΟΚΑΛΕΙ ΤΟΝ ΚΑΡΚΙΝΟ ΤΟΥ ΗΠΑΤΟΣ

Στους περισσότερους ασθενείς, η κίρρωση του ήπατος προηγείται του καρκίνου του ήπατος. Η κίρρωση του ήπατος είναι η συνέπεια μίας χρόνιας ασθένειας του ήπατος, παρά το γεγονός ότι ένα μικρό ποσοστό ασθενών με χρόνια ηπατική νόσο θα αναπτύξουν τελικά κίρρωση. Στη κίρρωση, ο φυσιολογικός ιστός του ήπατος που αποτελείται από ηπατικά κύτταρα αντικαθίσταται σταδιακά από ινώδη ιστό. Τα ηπατικά κύτταρα δεν αναπτύσσονται και δε λειτουργούν φυσιολογικά.



Ο ακριβής μηχανισμός και αίτια ανάπτυξης του καρκίνου του ήπατος δεν έχουν εξακριβωθεί. Παρόλα αυτά, η κίρρωση και οι συνέπειές της είναι ο κύριος παράγοντας κινδύνου\* του ηπατοκυτταρικού καρκινώματος, του κύριου τύπου καρκίνου του ήπατος<sup>1</sup>.

Ένας παράγοντας κινδύνου\* αυξάνει τον κίνδυνο εμφάνισης καρκίνου, αλλά δεν είναι ούτε αναγκαίος ούτε επαρκής για να προκαλέσει καρκίνο. Δεν είναι αιτία από μόνος του. **Κάποιοι άνθρωποι με αυτούς τους παράγοντες κινδύνου\* δεν θα αναπτύξουν ποτέ καρκίνο του ήπατος, και κάποιοι άλλοι με κανένα παράγοντα κινδύνου\*, παρόλα αυτά, θα αναπτύξουν καρκίνο του ήπατος.**

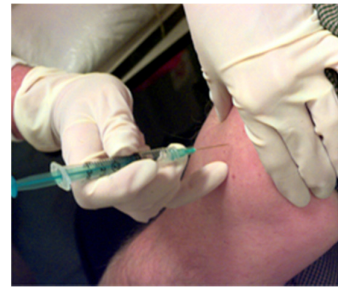
Οι κύριοι παράγοντες κινδύνου\* είναι αυτοί που προκαλούν κίρρωση, αλλά υπάρχουν και άλλοι που δε σχετίζονται με τη κίρρωση.

- **Αιτίες κίρρωσης του ήπατος:**
  - **Χρόνια λοίμωξη με τον ιό της ηπατίτιδας-B\* (HBV) ή της ηπατίτιδας-C\* (HCV).** Μια λοίμωξη από HBV\* ή HCV\* θεωρείται χρόνια όταν ο ιός της ηπατίτιδας παραμένει στο αίμα για πάνω από 6 μήνες και προκαλεί μία μείωση της λειτουργία του ήπατος. Παγκοσμίως, η λοίμωξη από ηπατίτιδα B\* είναι υπεύθυνη για το 50% και η ηπατίτιδα C\* για το 25% όλων των περιπτώσεων καρκίνου του ήπατος. Η χρόνια ηπατίτιδα B\* αυξάνει τον κίνδυνο ανάπτυξης καρκίνου του ήπατος κατά 100 φορές, και η χρόνια ηπατίτιδα C κατά 17 φορές. Περίπου το 85% των ατόμων με ηπατίτιδα C\* αναπτύσσουν χρόνια λοίμωξη, από αυτούς περίπου το 30% καταλήγουν σε κίρρωση και από αυτούς το 1 με 2% κάθε χρόνο αναπτύσσουν καρκίνο του ήπατος. Σύγχρονη λοίμωξη με HBV\*, που σημαίνει ότι υπάρχουν και οι δύο ιοί την ίδια στιγμή, αυξάνει περισσότερο τον κίνδυνο. Η ηπατίτιδα B\* μπορεί να προκαλέσει καρκίνο άμεσα, χωρίς προηγούμενα να προκληθεί κίρρωση. Ο ιός μπορεί να ενσωματώσει το δικό του DNA (δεοξυριβονουκλεϊκό οξύ) με το DNA των κυττάρων του ήπατος, προκαλώντας μεταλλάξεις στα γονιδιά του. Οι μεταλλάξεις αυτές μπορούν να οδηγήσουν ένα κύτταρο να χάσει τον έλεγχο της φυσιολογικής λειτουργίας, αναπαραγωγής και του

<sup>1</sup> Η κίρρωση δεν είναι παράγοντας κινδύνου\* για ινοπεταλλειώδες καρκίνωμα\*.

φυσιολογικού του κυτταρικού θανάτου. Γενικά θεωρείται ότι όταν αυτές οι λειτουργίες είναι εκτός ελέγχου, αυτό μπορεί να προκαλέσει καρκίνο.

Με τη καθιέρωση των εμβολιασμών παγκοσμίως, αναμένεται να μειωθούν κατά πολύ οι περιπτώσεις ηπατίτιδας Β\*, όπως και οι περιπτώσεις καρκίνου του ήπατος που οφείλονται στον ιό. Αναμένεται, επίσης, ότι η αντιϊκή θεραπεία ενάντια στην ηπατίτιδα Β\* θα μειώσει τους θανάτους που σχετίζονται με το ήπαρ (συμπεριλαμβανομένου και του καρκίνου του ήπατος) σε περιπτώσεις χρόνιας ηπατίτιδας Β\*. Επιπλέον, πρόσφατες μελέτες δείχνουν ότι η αντιϊκή θεραπεία ενάντια στη χρόνια ηπατίτιδα C\* μπορεί να μειώσει σημαντικά τον κίνδυνο για καρκίνο του ήπατος.



- **Η μακροχρόνια κατάχρηση αλκοόλ** μπορεί να οδηγήσει σε κίρρωση του ήπατος και κατ' επέκταση καρκίνο του ήπατος. Στις χώρες που η λοίμωξη από τον ιό ΗΒV\* είναι χαμηλή, το αλκοόλ είναι η κύρια αιτία καρκίνου του ήπατος. Η κατανάλωση αλκοόλ όταν συνυπάρχει ηπατίτιδα, αυξάνει τον κίνδυνο ακόμα περισσότερο. Η πρόληψη της μακροχρόνιας κατανάλωσης αλκοόλ μπορεί να μειώσει σημαντικά την εμφάνιση κίρρωσης και καρκίνου του ήπατος.
- **Κάποιες κληρονομικές ασθένειες του ήπατος** μπορούν επίσης να προκαλέσουν κίρρωση, όπως η αιμοχρωμάτωση ή η έλλειψη άλφα-1-αντιθρυψίνης. Η αιμοχρωμάτωση είναι μια κληρονομική ασθένεια που προκαλεί αυξημένη απορρόφηση του σιδήρου από τη τροφή. Ο σίδηρος αποθηκεύεται σε διάφορα όργανα, αλλά κυρίως στο ήπαρ. Στην έλλειψη της άλφα-1-αντιθρυψίνης, μια μη φυσιολογική μορφή της άλφα-1-αντιθρυψίνης συσσωρεύεται στα ηπατικά κύτταρα. Αυτό μπορεί να προκαλέσει κίρρωση του ήπατος και αυξάνει τον κίνδυνο ανάπτυξης καρκίνου του ήπατος.
- **Η μη-αλκοολική λιπώδης νόσος του ήπατος και η μη-αλκοολική στεατοηπατίτιδα** είναι δύο καταστάσεις που επηρεάζουν το ήπαρ και μπορούν να οδηγήσουν σε κίρρωση και καρκίνο. Δεν προκαλούνται από λοίμωξη ή από κατάχρηση αλκοόλ, αλλά φαίνεται να συνδέονται με σοβαρή παχυσαρκία και σακχαρώδη διαβήτη. Γι'αυτό η παχυσαρκία και ο σακχαρώδης διαβήτης θεωρούνται παράγοντες κινδύνου\* για τον καρκίνο του ήπατος. Επιπρόσθετα, αν ένας διαβητικός καταναλώνει μεγάλες ποσότητες αλκοόλ, ο κίνδυνος αυξάνεται κατά πολύ.  
**Η πρόληψη της παχυσαρκίας και του τύπου 2 διαβήτη με την υιοθέτηση ενός υγιούς τρόπου διαβίωσης μπορεί να ελαττώσει τον κίνδυνο μη αλκοολικής λιπώδους διήθησης του ήπατος και καρκίνου του ήπατος. Οι αλλαγές του τρόπου ζωής σε ασθενείς με τύπου 2 διαβήτη μπορεί να μειώσουν επίσης αυτό τον κίνδυνο.**
- Υπάρχουν άλλες, λιγότερο συχνές, καταστάσεις που επηρεάζουν το ήπαρ και αυξάνουν τον κίνδυνο για καρκίνο. Αυτές περιλαμβάνουν την αυτοάνοση ηπατίτιδα\*, τις φλεγμονές των ενδοηπατικών χοληφόρων\* (πρωτοπαθής κίρρωση χοληφόρων\* και πρωτοπαθής σκληρυντική χολαγγειίτιδα\*) και τη νόσο Wilson\*. Αυτές οι καταστάσεις δεν προκαλούνται ούτε από λοίμωξη, ούτε από το αλκοόλ.



- **Φύλο:** ο καρκίνος του ήπατος είναι τέσσερις με οχτώ φορές πιο συχνός στους άντρες από ότι στις γυναίκες και αυτό, μάλλον αντανακλά, διαφορετικές συνήθειες που αφορούν τους παράγοντες κινδύνου\* που περιγράφηκαν παραπάνω.
- Έκθεση σε τοξικούς παράγοντες:
  - Τα στεροειδή αναβολικά είναι ορμόνες που λαμβάνονται από ορισμένους αθλητές, ώστε να αυξήσουν τη δύναμή της μυϊκής τους μάζας. Η χρόνια χρήση τους αυξάνει τον κίνδυνο ηπατοκυτταρικού αδενώματος, ενός καλοήθους όγκου του ήπατος, το οποίο μπορεί να γίνει κακώθης\* και να μετατραπεί σε HCC.  
Η λήψη **τροφίμων επιμολυσμένων με αφλατοξίνη:** Η αφλατοξίνη είναι μια τοξική ουσία που παράγεται από έναν μύκητα που αναπτύσσεται στα τρόφιμα (φισίκια, σιτάρι, σόγια, καλαμπόκι και ρύζι) όταν αυτά αποθηκεύονται σε θερμές, υγρές συνθήκες. Όταν προσλαμβάνεται τακτικά, μπορεί να προκαλέσει μεταλλάξεις\* στο DNA των ηπατικών κυττάρων, μετατρέποντάς τα σε καρκινικά κύτταρα. Μείωση της έκθεσης σε τρόφιμα επιμολυσμένα από την αφλατοξίνη μπορεί να μειώσει τον κίνδυνο ηπατοκυτταρικού καρκίνου, ειδικά σε άτομα που έχουν μολυνθεί από τον ιό της ηπατίτιδας Β.

Άλλοι παράγοντες, όπως το κάπνισμα, φαίνεται να αυξάνουν τον κίνδυνο καρκίνου του ήπατος, αλλά τα στοιχεία είναι ανεπαρκή. Απαιτείται περισσότερη έρευνα για να αποδειχθούν οι πιθανοί αυτοί παράγοντες κινδύνου\*.

## ΠΩΣ ΤΙΘΕΤΑΙ Η ΔΙΑΓΝΩΣΗ ΤΟΥ ΚΑΡΚΙΝΟΥ ΤΟΥ ΗΠΑΤΟΣ;

Η υποψία για καρκίνο του ήπατος μπορεί να τεθεί σε διάφορες περιπτώσεις. Οι περισσότεροι ασθενείς έχουν χρόνια ηπατίτιδα ή/και κίρρωση του ήπατος πριν την ανάπτυξη καρκίνου. Ασθενείς με γνωστή κίρρωση του ήπατος χρήζουν στενής παρακολούθησης, ώστε να ανιχνευθεί το συντομότερο δυνατόν, ένας όγκος του ήπατος. Η ίδια επαγρύπνηση συνιστάται και σε ασθενείς με χρόνια λοίμωξη από τον ιό της ηπατίτιδας Β, οι οποίοι δεν έχουν αναπτύξει κίρρωση, και στους οποίους ανευρίσκονται πάνω από 10.000 αντίγραφα του ιού ανά ml αίματος, καθώς επίσης και στους ασθενείς με χρόνια λοίμωξη από ιό της ηπατίτιδας C, των οποίων το ήπαρ βρίσκεται σε προχωρημένο στάδιο ίνωσης. Παρά το ότι μόνο ένα μικρό ποσοστό ασθενών με μη αλκοολική στεατοηπατίτιδα θα αναπτύξει καρκίνο του ήπατος, ένα παρόμοιο επίπεδο επαγρύπνησης συνιστάται λόγω του ότι ο καρκίνος μπορεί να αναπτυχθεί ακόμη και σε απουσία κίρρωσης.

Γι' αυτό οι περιπτώσεις διάγνωσης διαφέρουν ανάμεσα σε ασθενείς με γνωστή κίρρωση και ασθενείς χωρίς γνωστή κίρρωση του ήπατος.

### Επαγρύπνηση σε ασθενείς με γνωστούς προδιαθεσικούς παράγοντες για ανάπτυξη καρκίνου του ήπατος

Όλοι οι ασθενείς με κίρρωση του ήπατος χρειάζονται στενή παρακολούθηση, όπως και κάποιοι ασθενείς με γνωστή λοίμωξη ηπατίτιδας Β\* και C\*, όπως έχουν περιγραφεί ανωτέρω. Κάθε 6 μήνες πρέπει να πραγματοποιείται ένα υπερηχογράφημα\* του ήπατος, για να ελέγχεται η παρουσία οποιουδήποτε νέου οζιδίου\*, κύστης\* ή μάζας\* που θα μπορούσε να μετατραπεί σε καρκίνο.

1. Ένα υπερηχογράφημα\* χρησιμοποιείται για να ανιχνευτούν οζίδια\*, τα οποία είναι συνήθως ορατά μόνο με απεικονιστικές μεθόδους. Όταν εντοπίζεται ένα οζίδιο\* στο υπερηχογράφημα\*, τα επόμενα βήματα εξαρτώνται από το μέγεθος και τα απεικονιστικά χαρακτηριστικά του οζιδίου\*. Τα δύο αυτά χαρακτηριστικά δίνουν πληροφορίες σχετικά με τη πιθανότητα αυτό να μετατραπεί σε καρκίνο του ήπατος.
  - Ένα οζίδιο\* μικρότερο από 1 εκ. πρέπει να παρακολουθείται με υπερηχογράφημα ανά 3 με 6 μήνες. Η πιθανότητα αυτό το οζίδιο\* να είναι ή να μετατραπεί σε λίγους μήνες σε καρκίνο του ήπατος είναι χαμηλή.
  - Ένα οζίδιο\* μεταξύ 1 και 2 εκ. πρέπει να εξετάζεται με τουλάχιστον δύο διαφορετικές απεικονιστικές μεθόδους\* (αξονική τομογραφία\* με σκιαγραφικό, υπερηχογράφημα\* ή μαγνητική τομογραφία με σκιαγραφικό).
    - Αν δύο διαφορετικές τεχνικές δείξουν τυπική παρουσία καρκίνου του ήπατος, το οζίδιο\* πρέπει να ερμηνευτεί σαν τέτοιο.
    - Αν όχι, ο ιατρός πρέπει να πάρει μία βιοψία\* ή να αφαιρέσει το οζίδιο\* για περαιτέρω έλεγχο στο εργαστήριο. Η βιοψία\* είναι ένα δείγμα ιστού, το οποίο σε αυτή τη περίπτωση λαμβάνεται χρησιμοποιώντας μια λεπτή ή χοντρή βελόνα που διαπερνά το δέρμα της δεξιάς πλευράς και εισέρχεται στο ήπαρ, ώστε να αφαιρέσει ένα μικρό κομμάτι του ηπατικού ιστού. Το δείγμα που λαμβάνεται με

λεπτή βελόνα ονομάζεται παρακέντηση με λεπτή βελόνη. Η αφαίρεση του οζιδίου μπορεί να γίνει κατά τη διάρκεια εγχείρησης.

- Μερικές φορές η διάγνωση είναι τόσο πιθανή, που η βιοψία\* δεν είναι απαραίτητη. Οι ακόλουθες περιπτώσεις πρέπει να λαμβάνονται υπόψη σαν αποδεδειγμένος καρκίνος του ήπατος.
  - o Αν μια απεικονιστική τεχνική δείχνει ότι το οζίδιο\* είναι μεγαλύτερο από 2 εκ και έχει την τυπική εικόνα ενός ηπατικού όγκου.
  - o Αν υπάρχει οζίδιο\* στο ήπαρ, και την ίδια στιγμή τα επίπεδα της άλφα-φетоπρωτεΐνης ( AFP) στο αίμα είναι υψηλά (400 ng/ml ή περισσότερο) ή συνεχίζει να αυξάνεται.

- 2. Μια εξέταση αίματος για μια πρωτεΐνη\*** που ονομάζεται άλφα-φетоπρωτεΐνη ή AFP, μπορεί να δώσει επιπλέον πληροφορίες. Η AFP είναι συνήθως παρούσα σε υψηλά επίπεδα στο αίμα των βρεφών, αλλά υποχωρεί σύντομα μετά τη γέννηση. Εάν ανιχνευτεί στο αίμα ενηλίκων, σημαίνει ότι μπορεί να έχουν καρκίνο του ήπατος, επειδή παράγεται από ορισμένους τύπους καρκινικών κυττάρων.

Οι εξετάσεις αίματος για AFP μπορούν να χρησιμοποιηθούν για τη διάγνωση πρώιμων όγκων σε ασθενείς που πάσχουν από κίρρωση του ήπατος. Παρόλα αυτά, δε συνιστώνται για προληπτικό έλεγχο σε άτομα χωρίς κίρρωση, γιατί δεν είναι πάντοτε ακριβής. Σε ένα μικρό ποσοστό ασθενών με καρκίνο του ήπατος, η AFP δεν αυξάνεται. Επίσης, δεν αυξάνεται στο ινοπεταλλιώδες (fibrolamellar) καρκίνωμα. Σε πολλές περιπτώσεις, τα επίπεδα της AFP αυξάνονται μόνο στο τελικό στάδιο του καρκίνου του ήπατος. Επίσης, αύξηση των επιπέδων της AFP μπορεί να βρεθεί σε άλλες καταστάσεις, συμπεριλαμβανομένων μη-νεοπλασματικών νόσων του ήπατος ή όγκων που αναπτύσσονται σε άλλα όργανα όπως οι όρχεις ή το παχύ έντερο. Σε ασθενείς με κίρρωση συχνά παρατηρείται μία μεταβολή των επιπέδων της AFP. Γι' αυτό αυτή η εξέταση είναι χρήσιμη μόνο σε συνδυασμό με ένα υπερηχογράφημα ήπατος\*.

## Πιθανά συμπτώματα καρκίνου του ήπατος

Σε ασθενείς που δεν βρίσκονται υπό επαγρύπνηση, όπως έχει περιγράψει ανωτέρω, τα κύρια συμπτώματα που θα μπορούσαν να σχετίζονται με τον καρκίνο του ήπατος είναι τα ακόλουθα:

- Ανεξήγητη απώλεια βάρους
- Κόπωση
- Ανορεξία ή αίσθημα κορεσμού μετά από ένα μικρό γεύμα
- Ναυτία ή εμετός
- Πυρετός
- Ένα μεγάλο ήπαρ, που δίνει την αίσθηση μάζας κάτω από τις πλευρές, στη δεξιά πλευρά
- Ένας μεγάλος σπλήνας, που δίνει την αίσθηση μάζας κάτω από τις πλευρές, στην αριστερή πλευρά
- Πόνος στη κοιλιά ή δίπλα στη δεξιά ωμοπλάτη
- Πρήξιμο ή συσώρευση υγρού στη κοιλιά
- Κνησμός
- Κιτρίνισμα του δέρματος και των ματιών (κίρρωση)
- Διευρυμένες φλέβες στη κοιλιά που γίνονται ορατές στο δέρμα

Όλα αυτά τα συμπτώματα μπορούν να προκληθούν, επίσης, και από άλλες καταστάσεις ή να παρατηρηθούν σε ένα προχωρημένο στάδιο καρκίνου του ήπατος. Παρόλα αυτά, σε περίπτωση συνδυασμού διαφόρων συμπτωμάτων από αυτά που αναφέρονται παραπάνω, ειδικά εάν αυτά επιμένουν, θα πρέπει πάντα να πραγματοποιείται περαιτέρω διερεύνηση.

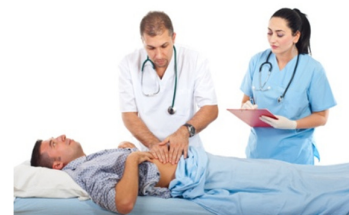Μια επιδείνωση της ηπατικής λειτουργίας μπορεί περιστασιακά να εντοπιστεί στην εξέταση του αίματος, που γίνεται για άλλους λόγους. Αυτό μπορεί να προκληθεί από πολλές διαφορετικές καταστάσεις, και γι' αυτό θα πρέπει να οδηγήσει σε περαιτέρω έλεγχο.

## Διάγνωση

Γενικά, η διάγνωση του καρκίνου του ήπατος βασίζεται στις παρακάτω εξετάσεις:

### 1. Κλινική εξέταση

Ο ιατρός θα ρωτήσει για ενοχλήματα και συμπτώματα, και θα εξετάσει τη κοιλιά και το υπόλοιπο σώμα. Ο ιατρός θα αναζητήσει ένα διογκωμένο ήπαρ ή σπλήνα, παρουσία υγρού στη κοιλιά, αν υπάρχει κιτρινωπή χροιά σε δέρμα και επιτεφυκότες (ενδεικτικά ικτέρου) ή άλλα σημεία ενδεικτικά της δυσλειτουργίας του ήπατος.



### 2. Εξέταση αίματος

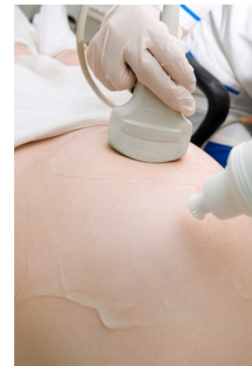Η εξέταση αίματος μπορεί να αποκαλύψει αύξηση της AFP, ενός λεγόμενου καρκινικού δείκτη, αλλά αυτό εντοπίζεται μόνο στο 50-75% των ασθενών με καρκίνο του ήπατος. Γι' αυτό, αν δεν είναι αυξημένη, αυτό δεν σημαίνει ότι δεν υπάρχει όγκος. Επίσης, αν η AFP είναι αυξημένη, αυτό δεν σημαίνει απαραίτητα ότι υπάρχει όγκος.

### 3. Ακτινολογική εξέταση\*

Σε πρώτη φάση θα γίνει ένα υπερηχογράφημα\* του ήπατος για να εκτιμηθεί η σύσταση του οργάνου και για να αναζητηθούν πιθανά οζίδια\*. Στο 75% των περιπτώσεων καρκίνου του ήπατος, οι όγκοι είναι πολυεστιακοί κατά τη διάγνωση. Πολυεστιακός σημαίνει ότι διάφορα οζίδια\* (ή όγκοι) είναι παρόντα σε διάφορα σημεία του ήπατος.


Για να έχουμε πιο ακριβή εικόνα και να μπορούμε να ανιχνεύσουμε μικρότερα οζίδια\*, θα πρέπει να γίνει μια αξονική ή μια μαγνητική τομογραφία. Η μαγνητική τομογραφία μπορεί να είναι εξαιρετικά χρήσιμη σε ασθενείς οι οποίοι ήδη έχουν (καλοήθη) οζίδια\* λόγω της κίρρωσής τους. Αυτές οι εξετάσεις μερικές φορές γίνονται μετά την ενδοφλέβια\* έγχυση ενός σκιαγραφικού υγρού, ώστε να σημειωθεί οποιοδήποτε οζίδιο\*.

Η σειρά των εξετάσεων που θα χρησιμοποιηθούν για τη διάγνωση του καρκίνου του ήπατος εξαρτάται από το μέγεθος των βλαβών και τη παρουσία κίρρωσης που απεικονίζεται μετά τις ακτινολογικές εξετάσεις\*.



#### 4. Ιστολογική\* εξέταση

Η ιστολογική\* εξέταση πραγματοποιείται σε ένα δείγμα ηπατικού ιστού που ονομάζεται βιοψία\*. Η απόφαση να πραγματοποιηθεί μία βιοψία πρέπει να συζητηθεί με αρκετούς ειδικούς, συμπεριλαμβανομένου και ενός χειρουργού εξειδικευμένου στην χειρουργική ήπατος. Είναι ο μόνος τρόπος να εκτιμήσουμε αν η βλάβη που βρέθηκε στην ακτινολογική εξέταση\* είναι καλοήθης ή κακοήθης\*. Μια βιοψία\* μπορεί να πραγματοποιηθεί με μια λεπτή ή χοντρή βελόνα που εισέρχεται διαμέσω του δέρματος της δεξιάς πλευράς (δεξιό υποχόνδριο) μέσα στο ήπαρ ώστε να αφαιρέσει ένα δείγμα ηπατικού ιστού. Μερικές φορές χρησιμοποιείται την ίδια στιγμή ένα υπερηχογράφημα\* ή μια αξονική τομογραφία\* για να εξασφαλιστεί ότι η βελόνα κατευθύνεται σωστά στο ύποπτο οζίδιο\*. Ένας χειρουργός μπορεί να πάρει βιοψία\* και κατά τη διάρκεια μιας επέμβασης που λέγεται λαπαροσκόπηση\*. Κατά τη διάρκεια αυτής, ο χειρουργός εισαγάγει μια μικρή κάμερα και λεπτά εργαλεία μέσω μιας ή περισσότερων μικρών τομών στο δέρμα της κοιλιάς, ώστε να δει το εσωτερικό της κοιλιάς και να πάρει μια βιοψία\* χωρίς να χρειάζεται να κάνει μια μεγάλη τομή στην κοιλιά.



Το δείγμα του ιστού θα εξεταστεί στο εργαστήριο με τη βοήθεια μικροσκοπίου, από έναν ειδικό που ονομάζεται παθολογοανατόμος\*. Αυτός μπορεί να κάνει και άλλες εξετάσεις για να προσδιορίσει τον ειδικό τύπο και τα χαρακτηριστικά του όγκου. Παρόλα αυτά ακόμη και αν ο παθολογοανατόμος δεν διαγνώσει την παρουσία καρκινικών κυττάρων, αυτό δεν μπορεί να αποκλείσει ότι ο όγκος δεν είναι κακοήθης.

Υπάρχει ο κίνδυνος αιμορραγίας εξαιτίας της διαδικασίας της βιοψίας επειδή το ήπαρ είναι πλούσιο σε αιμοφόρα αγγεία και σε ασθενείς με κίρρωση μπορεί να έχει επηρεαστεί η πήξη του αίματος\*. Υπάρχει, επίσης, ένας μικρός κίνδυνος η βιοψία\* ήπατος να διασπείρει τον καρκίνο κατά μήκος της οδού που ακολουθεί η βελόνα της βιοψίας\*. Αν ο καρκίνος δεν έχει διασπαρεί ακόμα, είναι σημαντικό να αποφύγουμε αυτό τον κίνδυνο. Παρόλα αυτά, ο κίνδυνος είναι μικρότερος όταν η βιοψία\* γίνεται με λεπτή βελόνα. Δεν υπάρχει κίνδυνος ο όγκος να διαρραγεί όταν διαπερνάται από μια βελόνα.


Αλλά, ένας ασθενής δεν θα υποβληθεί σε βιοψία στην παρακάτω περιπτώσεις:

- Όταν είναι εξαιρετικά αδύναμος για να υποβληθεί σε οιαδήποτε θεραπεία
- Όταν έχει προχωρημένου βαθμού κίρρωση και βρίσκεται σε λίστα αναμονής για μεταμόσχευση ήπατος
- Μπορεί να υποβληθεί σε χειρουργική εκτομή ολόκληρου του όγκου (βλέπε παρακάτω-παραγράφος εξαιρεσιμότητας)

Είναι επίσης πιθανόν σε μερικούς ασθενείς με κίρρωση του ήπατος να βασιστούμε μόνο στον απεικονιστικό έλεγχο για την διάγνωση. Μία βιοψία μπορεί να αποφευχθεί όταν ο ειδικός απεικονιστικός έλεγχος αναδείξει βλάβη τυπική για καρκίνο του ήπατος. Αυτός ο έλεγχος μπορεί να είναι είτε η αξονική τομογραφία πολλαπλών φάσεων, είτε η δυναμική μαγνητική τομογραφία με σκιαγραφικό.

## ΤΙ ΕΙΝΑΙ ΣΗΜΑΝΤΙΚΟ ΝΑ ΓΝΩΡΙΖΕΤΕ ΓΙΑ ΝΑ ΛΑΒΕΤΕ ΤΗΝ ΚΑΤΑΛΛΗΛΗ ΘΕΡΑΠΕΙΑ;

Δεν υπάρχει μία και μοναδική θεραπεία που βοηθάει τον κάθε ασθενή. Οι ιατροί θα πρέπει να λάβουν υπόψη τους πολλούς παράγοντες που αφορούν τον ασθενή και τον καρκίνο, ώστε να αποφασίσουν τη καλύτερη θεραπεία.



### Πληροφορίες σχετικές με τον ασθενή

- Ηλικία
- Ιατρικό ιστορικό
- Αποτελέσματα κλινικής εξέτασης. Συγκεκριμένα ο ιατρός σας:
  - Θα εκτιμήσει την κατάσταση θρέψης σας
  - Θα εξετάσει το δέρμα και τα μάτια σας προ ανεύρεση κιτρινωπής χροιάς, ενδεικτικής ικτέρου, ή προς ανεύρεση σκουρόχρωων κηλίδων, ενδεικτικών χαμηλών τιμών αιμοπεταλίων
  - Θα εξετάσει για σημεία ενδεικτικά αυξημένης πίεσης στην φλέβα που παρέχει αίμα στο ήπαρ σας
  - Θα διερευνήσει για την ύπαρξη διογκωμένου ήπατος ή σπληνός, ή για την παρουσία υγρού στην κοιλιά, που ονομάζεται ασκίτης
  - Θα εξετάσει για σημεία διαταραχής του επιπέδου συνείδησης στα πλαίσια μιας κατάστασης που λέγεται ηπατική εγκεφαλοπάθεια.
- Παρουσία άλλης νόσου στο ήπαρ και παρούσα λειτουργικότητα του ήπατος, που μερικές φορές αποκαλείται «υπολειπόμενη λειτουργία του ήπατος». Ο ιατρός μπορεί να εξετάσει την ηπατική λειτουργία μέσω συγκεκριμένων παραμέτρων στο αίμα, όπως η προθρομβίνη, τα επίπεδα αλβουμίνης, τα επίπεδα χολερυθρίνης και τον αριθμό των αιμοπεταλίων.
- Χρόνια λοίμωξη με HBV\* ή HCV\*, πιθανή θεραπεία και το επίπεδο δραστηριότητας των λοιμώξεων
- Παρούσα κατανάλωση αλκοόλ
- Συνήθειες ενδοφλέβιας χρήσης ναρκωτικών ουσιών
- Κατάσταση ικανότητας, που εκτιμά την γενική κατάσταση του ασθενούς αναφορικά με τις καθημερινές δραστηριότητες. Η κατάσταση ικανότητας εκτιμά τη φυσική κατάσταση του ασθενούς δίνοντας ένα σκορ από 0, σε ασθενείς πλήρως λειτουργικούς, έως 4 σε ασθενείς πλήρως ανίκανους λόγω της νόσου τους.

Λαμβάνοντας υπόψη αυτές τις παραμέτρους, ο ιατρός θα αποφασίσει αν ο ασθενής είναι σε καλή κατάσταση και δύναται να υποβληθεί σε εκτομή μέρους του ήπατος ή μεταμόσχευση ήπατος.

## Πληροφορίες σχετικές με τη νόσο

- **Σταδιοποίηση**

Οι ιατροί χρησιμοποιούν τη σταδιοποίηση για να εκτιμήσουν την έκταση της νόσου και τη πρόγνωση\* του ασθενούς. Το στάδιο είναι θεμελιώδες για τη σωστή λήψη θεραπευτικής απόφασης. Όσο πιο προχωρημένο είναι το στάδιο, τόσο χειρότερη είναι η πρόγνωση\*. Διαφορετικές εξετάσεις έχουν στόχο να εξακριβώσουν πόσο πολύ έχει ο καρκίνος αναπτυχθεί εντός και εκτός του ήπατος, και αν έχει ήδη επεκταθεί στο υπόλοιπο σώμα ή όχι. Ο ασθενής πρέπει να υποβληθεί σε μια αξονική τομογραφία\* ή μαγνητική τομογραφία\* της κοιλίας ώστε να εκτιμηθεί η τοπική έκταση του όγκου και αν έχει επεκταθεί σε άλλα όργανα. Αν υπάρχει υποψία ότι ο καρκίνος έχει επεκταθεί και αλλού, μπορούν να γίνουν και απεικονίσεις άλλων σημείων του σώματος ειδικά σε μια αξονική τομογραφία\* του θώρακα και σε σπινθηρογράφημα οστών. Η σταδιοποίηση γίνεται συνήθως δύο φορές: μετά τη κλινική και ακτινολογική εξέταση\* και μετά το χειρουργείο. Αν γίνει χειρουργείο, ο αφαιρούμενος όγκος μπορεί να εξεταστεί στο εργαστήριο. Τα αποτελέσματα της εξέτασης μπορούν να βοηθήσουν, επίσης, στη σταδιοποίηση της νόσου.

Εφόσον οι περισσότεροι καρκίνοι του ήπατος αναπτύσσονται σε έδαφος κίρρωσης του ήπατος, πρέπει να σταδιοποιηθούν τόσο ο καρκίνος όσο και η υποκείμενη νόσος (αν υπάρχει). Και οι δύο καθορίζουν τις θεραπευτικές επιλογές και το αναμενόμενο αποτέλεσμα. Υπάρχουν διάφορα συστήματα σταδιοποίησης και το κάθε ένα από αυτά έχει τα πλεονεκτήματα και τα μειονεκτήματά του. Εδώ θα παρουσιάσουμε τα 2 βασικά συστήματα σταδιοποίησης, που ονομάζονται TNM, για τη σταδιοποίηση του καρκίνου, και Child-Pugh, για τη σταδιοποίηση της νόσου του ήπατος ή της κίρρωσης. Ένα ακόμη πιο εκλεπτυσμένο σύστημα σταδιοποίησης που χρησιμοποιείται κυρίως από τους ειδικούς στον καρκίνο του ήπατος θα παρουσιαστεί εδώ. Ονομάζεται σύστημα της κλινικής καρκίνου του ήπατος της Βαρκελώνης (BCLC) και το κυριότερο πλεονέκτημά του είναι ότι μπορεί να διαχωρίσει τους ασθενείς εκείνους με αρχικό στάδιο νόσου, οι οποίοι μπορεί να ωφεληθούν από ριζική θεραπεία (κυρίως στάδιο 0 και στάδιο A), αυτούς με ενδιάμεσο στάδιο (στάδιο B), ή με προχωρημένο στάδιο (στάδιο C), που μπορεί να ωφεληθούν από θεραπείας παράτασης της επιβίωσης, καθώς και εκείνους με πολύ μικρό προσδόκιμο επιβίωσης (στάδιο D).

- Η **TNM σταδιοποίηση** κατηγοριοποιεί τον καρκίνο σύμφωνα με το συνδυασμό των
  - T, μέγεθος του όγκου και διήθηση των γειτονικών ιστών,
  - N, διήθηση των λεμφαδένων\*, και
  - M, μετάσταση ή επέκταση του καρκίνου σε άλλα όργανα του σώματος.

Τα στάδια βάσει του TNM περιγράφονται στον πίνακα παρακάτω. Οι ορισμοί είναι μερικές φορές πολύ τεχνικοί και συνίσταται να ρωτήσετε τον ιατρό σας για περισσότερες πληροφορίες.

Stage	Definition
Στάδιο I	Ο όγκος είναι μονήρης, δεν έχει διηθήσει ούτε αιμοφόρα αγγεία του ήπατος ούτε έχει επεκταθεί σε λεμφαδένες ή άλλα όργανα του σώματος.
Στάδιο II	Είτε ο όγκος είναι μονήρης και έχει διηθήσει αιμοφόρα αγγεία του ήπατος, είτε έχουν βρεθεί πολλαπλοί όγκοι στο ήπαρ αλλά κανένας δεν είναι μεγαλύτερος των 5 εκ σε διάμετρο και κανένας δεν έχει επεκταθεί στους λεμφαδένες* ή σε άλλα μέρη του σώματος.
Στάδιο III	Το στάδιο III χωρίζεται στα παρακάτω τρία υπό-στάδια: σε κάθε περίπτωση, τα καρκινικά κύτταρα δεν έχουν επεκταθεί στους λεμφαδένες* ή σε απομακρυσμένα όργανα.
Στάδιο IIIA	– Πολλαπλοί όγκοι βρίσκονται στο ήπαρ και τουλάχιστον ένας είναι μεγαλύτερος από 5 εκ σε διάμετρο.
Στάδιο IIIB	– Ο όγκος έχει διηθήσει έναν κλάδο ή κάποια βασική φλέβα του ήπατος.
Στάδιο IIIC	– Ο όγκος έχει επεκταθεί σε ένα γειτονικό όργανο (εκτός της χοληδόχου κύστης) ή στην εξωτερική στιβάδα του ήπατος.
Στάδιο IV	– Ο όγκος έχει διηθήσει έναν κλάδο ή κάποια βασική φλέβα του ήπατος.
Stage IVA	– Any of the above and invasion of a regional lymph node*
Stage IVB	– Any of the above and spread of the tumour to other parts of the body

- Το **Child-Pugh score** καθορίζει τη πρόγνωση\*, όπως και την ανάγκη μεταμόσχευσης στη χρόνια ηπατική νόσο. Αυτό το score χρησιμοποιείται για κάθε χρόνια ηπατική νόσο και όχι μόνο για τον καρκίνο του ήπατος. Τα αποτελέσματα σε ένα Child-Pugh score είναι A, B ή C. Το 'A' σημαίνει λιγότερο προχωρημένη κίρρωση και το 'C' πιο προχωρημένη κίρρωση. Λαμβάνει υπόψη τη συσσώρευση υγρού στη κοιλιά που ονομάζεται ασκίτης, τα επίπεδα 2 πρωτεϊνών\* (ονομάζονται αλβουμίνη και χολερυθρίνη) στο αίμα, πόσο καλά δουλεύει η πήξη του αίματος και τη παρουσία εγκεφαλοπάθειας\*. Η μέθοδος που χρησιμοποιείται για να υπολογίσουμε το Child-Pugh score είναι σύνθετη και υπερβαίνει τους σκοπούς αυτού του οδηγού. Συστήνεται να ρωτήσετε τον ιατρό σας για περισσότερες λεπτομέρειες.
- Το σύστημα σταδιοποίησης της **Κλινικής Καρκίνων Ήπατος της Βαρκελώνης (BCLC)** διαχωρίζει τέσσερα διακριτά στάδια, A έως D, καρκίνου του ήπατος. Βασίζεται στο μέγεθος και στον αριθμό του (των) όγκου (όγκων) στο ήπαρ, στη διήθηση αιμοφόρων αγγείων από τον όγκο, στον καρκίνο που έχει απλωθεί πέραν του ήπατος, στην πίεση του αίματος στη φλέβα που πηγαίνει στο ήπαρ, στο επίπεδο χολερυθρίνης στο αίμα, στο σκορ Child-Pugh και στην κατάσταση απόδοσης.

Η πίεση του αίματος στη φλέβα που πηγαίνει στο ήπαρ (λέγεται πυλαία φλέβα) μπορεί να ανεβεί όταν το ήπαρ δεν επιτρέπει την εύκολη διόδο του αίματος, εξαιτίας της αλλαγμένης πυκνότητας. Η χολερυθρίνη είναι μία πρωτεΐνη που φυσιολογικά εξέρχεται από το ήπαρ στη χολή. Ωστόσο, όταν η ηπατική λειτουργία είναι μειωμένη, μπορεί να φανεί και στο αίμα. Το σκορ Child-Pugh έχει περιγραφεί νωρίτερα και λαμβάνει υπόψη τη συσσώρευση υγρού στην κοιλιά (ασκίτης), τα επίπεδα αλβουμίνης και χολερυθρίνης στο αίμα, πόσο καλά λειτουργεί η πήξη του αίματος και την παρουσία εγκεφαλοπάθειας. Το επίπεδο απόδοσης έχει περιγραφεί στο προηγούμενο μέρος.

Αξιολογεί τις σωματικές ικανότητες των ασθενών δίδοντας ένα σκορ από 0, για έναν πλήρως ενεργό ασθενή, μέχρι 4, για έναν ασθενή ο οποίος είναι εντελώς ανίκανος λόγω της ασθένειάς του.

Επειδή το BCLC συμπεριλαμβάνει τόσες πολλές παραμέτρους, έχει βρεθεί ότι δίνει την καλύτερη πρόβλεψη πρόγνωσης για τον ασθενή που υποφέρει από κίρρωση και καρκίνο του ήπατος, και είναι πολύ χρήσιμη στο σχεδιασμό της θεραπείας.

- **Αποτελέσματα βιοψίας\***

Η βιοψία\* θα εξεταστεί στο εργαστήριο. Αυτή η εξέταση ονομάζεται ιστολογική\*. Η δεύτερη ιστολογική\* εξέταση πραγματοποιείται στον όγκο και τους λεμφαδένες που αφαιρούνται με το χειρουργείο. Αυτό είναι πολύ σημαντικό για να επιβεβαιώσει τα αποτελέσματα της βιοψίας\* και να δώσει περισσότερες πληροφορίες για τον καρκίνο. Τα αποτελέσματα της βιοψίας\* πρέπει να περιλαμβάνουν τα εξής:

Πρώτα από όλα, ο παθολογοανατόμος\* θα ελέγξει αν ο όγκος αναπτύχθηκε πράγματι στο ήπαρ, δηλαδή πρόκειται για ένα όγκο του ήπατος, ή μια απομακρυσμένη επέκταση ενός άλλου όγκου (π.χ. από το έντερο), εξετάζοντας τα καρκινικά κύτταρα και προσδιορίζοντας αν παρουσιάζουν τα χαρακτηριστικά ηπατικών κυττάρων ή άλλων.

Αν είναι ένας ηπατικός όγκος, ο παθολογοανατόμος\* θα προσδιορίσει αν είναι ηπατοκυτταρικό καρκίνωμα ή ινοπεταλλειώδες καρκίνωμα, ή ένας από τους άλλους προαναφερθέντες τύπους καρκίνου του ήπατος, στον ορισμό του καρκίνου του ήπατος.

- **Εξαιρεσιμότητα**

Οι χειρουργοί θα κρίνουν έναν όγκο ως χειρουργήσιμο (δηλαδή εξαιρέσιμο), που σημαίνει ότι είναι δυνατό να αφαιρεθεί το σύνολο του όγκου σε μια επέμβαση, ή ως μη χειρουργήσιμο (ή μη εξαιρέσιμο), που σημαίνει ότι δεν είναι δυνατό να τον αφαιρέσουν. Δεν υπάρχει σαφής διαχωριστική γραμμή μεταξύ εξαιρέσιμων και μη εξαιρέσιμων με βάση τη σταδιοποίηση TNM του καρκίνου, αλλά όσο πιο πρώιμο είναι το στάδιο τόσο πιο πιθανό είναι να είναι εξαιρέσιμος ο καρκίνος. Ένας όγκος μπορεί, για παράδειγμα, να είναι μη εξαιρέσιμος όταν είναι πολύ μεγάλος ή όταν είναι πολύ κοντά σε ένα σημαντικό αιμοφόρο αγγείο, που το καθιστά δύσκολο να αφαιρεθεί χωρίς να προκληθεί βλάβη στο εν λόγω αγγείο.

## ΠΟΙΕΣ ΕΙΝΑΙ ΟΙ ΘΕΡΑΠΕΥΤΙΚΕΣ ΕΠΙΛΟΓΕΣ;

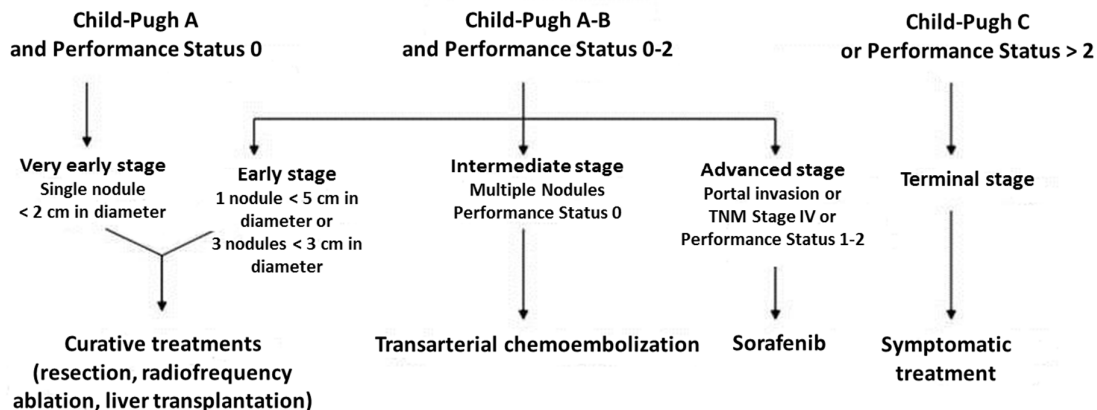
Ο σχεδιασμός της θεραπείας απαιτεί την εμπλοκή μιας διεπιστημονικής ογκολογικής ομάδας επαγγελματιών υγείας. Αυτό συνεπάγεται τη συνάντηση διαφόρων ειδικών, που ονομάζεται διεπιστημονικό ογκολογικό συμβούλιο\*. Κατά τη διάρκεια αυτής της συνάντησης, θα συζητηθεί ο σχεδιασμός της θεραπείας σύμφωνα με τις σχετικές πληροφορίες που αναφέρθηκαν νωρίτερα, όπως το αν ο ασθενής έχει κίρρωση ήπατος, ποια είναι η έκταση της νόσου, ποιος είναι ο τρόπος ανάπτυξης του όγκου, πως είναι η λειτουργία του ήπατος, κατά πόσο ο όγκος μπορεί να εξαιρεθεί και πως είναι η γενική κατάσταση της υγείας του ασθενούς. Λαμβάνονται, επίσης, υπόψη οι κίνδυνοι κάθε τύπου θεραπείας.



Η έκταση της θεραπείας θα εξαρτηθεί από το στάδιο του καρκίνου, τα χαρακτηριστικά του όγκου και τους κινδύνους που συνεπάγονται.

Οι θεραπείες που αναφέρονται παρακάτω έχουν τα οφέλη, τους κινδύνους και τις αντενδείξεις\* τους. Συνιστάται να ρωτήσετε τους ιατρούς σας για τα αναμενόμενα οφέλη και τους κινδύνους της κάθε θεραπείας ώστε να είστε ενημερωμένοι για τις συνέπειες της θεραπείας. Για ορισμένες θεραπείες, υπάρχουν διάφορες πιθανότητες, και η επιλογή θα πρέπει να συζητείται ζυγίζοντας τα αντίστοιχα οφέλη και τους κινδύνους.

### LIVER CANCER



Όπως αναφέρθηκε στο προηγούμενο μέρος, το σχέδιο θεραπείας κυρίως βασίζεται στο στάδιο, σύμφωνα με το σύστημα σταδιοποίησης της κλινικής καρκίνων ήπατος της Βαρκελώνης (BCLC). Θεραπείες βάσει σταδίου παρουσιάζονται στο παρακάτω σχήμα και λεπτομέρειες για τις θεραπείες δίδονται ανά στάδιο παρακάτω στο κείμενο.

## Θεραπεία καρκίνου σταδίου 0 και σταδίου A σύμφωνα με την σταδιοποίηση BCLC

Για ασθενείς με καρκίνους πρώιμου σταδίου (στάδιο 0 και στάδιο A, σύμφωνα με το σύστημα σταδιοποίησης BCLC), είναι δυνατόν να προταθεί μια θεραπεία με προοπτική ριζικής θεραπείας του καρκίνου. Αυτή η θεραπεία μπορεί να είναι χειρουργική εξαίρεση, μεταμόσχευση ήπατος ή μέθοδοι τοπικής εκτομής/καταστροφής και η απόφαση θα εξαρτηθεί από το επίπεδο της κίρρωσης, και από το μέγεθος και τον αριθμό των όγκων στο ήπαρ.

Για αυτούς τους ασθενείς, υπάρχουν διάφορες διαθέσιμες θεραπευτικές επιλογές. Το διεπιστημονικό ογκολογικό συμβούλιο\* θα αποφασίσει ποια είναι η πιο κατάλληλη, σύμφωνα με τις σχετικές πληροφορίες που αναφέρθηκαν παραπάνω. Οι 3 κύριες επιλογές σε αυτά τα στάδια είναι:

- Χειρουργική εξαίρεση του όγκου
- Μεταμόσχευση ήπατος
- Μέθοδοι τοπικής εκτομής/καταστροφής

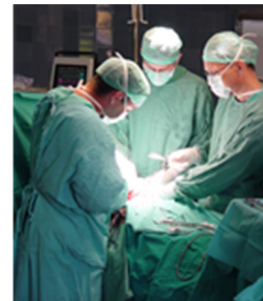### Χειρουργική εξαίρεση του όγκου

Η χειρουργική εξαίρεση του όγκου είναι η προτιμώμενη επιλογή για:

- Ασθενείς χωρίς κίρρωση και για τους οποίους μπορεί να διαφυλαχθεί ένα επαρκές τμήμα του ήπατος;
- Ασθενείς με στάδιο 0 ή A κατά BCLC, των οποίων η γενική κατάστασής τους, τους επιτρέπει να υποβληθούν σε εγχείρηση και που έχουν έναν όγκο στο ήπαρ ο οποίος δεν προκαλεί πυλαία υπέρταση.

Σε μεμονωμένες περιπτώσεις, περισσότερες βλάβες μπορούν να εξαιρεθούν με ασφάλεια, αλλά δεδομένου ότι η χειρουργική επέμβαση του ήπατος φέρει κάποιους κινδύνους, ο κίνδυνος της χειρουργικής επέμβασης θα πρέπει να εκτιμηθεί για τον κάθε ασθενή, πριν ληφθεί κάποια απόφαση.

Ανάλογα με την έκταση του όγκου και το βαθμό κίρρωσης του ήπατος, μπορεί να εξαιρεθεί ένα τμήμα του ήπατος που περιέχει τον όγκο ή και όλο το ήπαρ.



Η εξαίρεση του όγκου περιλαμβάνει την αφαίρεση του τμήματος του ήπατος το οποίο περιέχει τον όγκο. Αυτού του τύπου το χειρουργείο λέγεται μερική ηπατεκτομή. Αυτού του τύπου το χειρουργείο μπορεί να γίνει μόνο σε ασθενείς χωρίς κίρρωση ή περιορισμένη κίρρωση (στάδιο 0 και στάδιο A κατά BCLC), εφόσον το ήπαρ διατηρεί ακόμα επαρκή λειτουργία σε αυτούς τους ασθενείς. Το εναπομείναν μέρος του ήπατος θα αναλάβει την ηπατική λειτουργία. Μετά το

χειρουργείο, το αφαιρούμενο τμήμα θα εξεταστεί από τον παθολογοανατόμο\* στο εργαστήριο. Ο παθολογοανατόμος θα ελέγξει αν έχει εξαιρεθεί το σύνολο του όγκου, εξετάζοντας αν ο όγκος περιβάλλεται πλήρως από φυσιολογικό ιστό. Αυτό αναφέρεται είτε σαν αρνητικά όρια εκτομής, εννοώντας ότι είναι πολύ πιθανό να έχει αφαιρεθεί το σύνολο του όγκου, είτε σαν θετικά όρια εκτομής, εννοώντας ότι είναι πολύ πιθανό να μην έχει αφαιρεθεί το σύνολο του όγκου. Αν τα όρια είναι αρνητικά, αυτό είναι σημάδι καλύτερης πρόγνωσης\*.

## Μεταμόσχευση ήπατος

Όταν η εξαίρεση του όγκου δεν είναι δυνατή, θα πρέπει να ληφθεί υπόψη η μεταμόσχευση ήπατος, είτε όταν υπάρχει ένας όγκος μικρότερος των 5 εκ. σε διάμετρο, ή όταν υπάρχουν 2 με 3 όγκοι, ο καθένας μικρότερος των 3 εκ. σε διάμετρο. Αυτές οι προϋποθέσεις λέγονται τα κριτήρια του Μιλάνου.

- *Κριτήρια υποψηφιότητας για μεταμόσχευση ήπατος σε ασθενείς με καρκίνο του ήπατος*

Η μεταμόσχευση είναι πιθανή μόνο κάτω από αυστηρές συνθήκες εξαιτίας της έλλειψης δωρητών ήπατος. Η πρώτη προϋπόθεση είναι ο ασθενής να πληροί τα κριτήρια του Μιλάνου όσον αφορά τον αριθμό και το μέγεθος των όγκων του ήπατος. Οι κανονισμοί για τους δωρητές ήπατος και τις μεταμοσχεύσεις διαφέρουν από χώρα σε χώρα. Μπορείτε να ρωτήσετε τον(ους) ιατρό(ους) ή άλλους ειδικούς που εμπλέκονται στη μεταμόσχευση ήπατος για τις πληροφορίες σχετικά με τη χώρα σας. Συνήθως, οι δωρητές ήπατος είναι άλλοι ασθενείς που απεβίωσαν πρόσφατα, ή είναι «εγκεφαλικά νεκροί». «Εγκεφαλικά νεκρός» σημαίνει ότι ο εγκέφαλος για κάποιο χρονικό διάστημα δεν έλαβε οξυγόνο, και γι' αυτό δε θα λειτουργήσει ποτέ ξανά, και ότι η αναπνοή του ασθενούς καθώς και η κυκλοφορία του αίματος μπορεί να διατηρηθεί μόνο με μηχανική υποστήριξη. Υπάρχουν ωστόσο αυστηροί νόμοι σε κάθε χώρα που καθορίζουν, πότε και πώς, κάποιος θεωρείται «εγκεφαλικά νεκρός».

Αφού αυτές οι καταστάσεις είναι σπάνιες και δεν μπορεί κάθε ασθενείς να λάβει ήπαρ από δότη, ο ασθενής πρέπει πρώτα να κριθεί αρκετά υγιής για το χειρουργείο. Επίσης, η πρόγνωση\* του/της πρέπει να είναι αρκετά καλή για να εγγραφεί στη λίστα αναμονής.

Ασθενείς που πάσχουν από κίρρωση του ήπατος που έχει προκληθεί από κατάχρηση αλκοόλ και καταναλώνουν ακόμα αλκοόλ, ή ασθενείς με φτωχή πρόγνωση\* εξαιτίας των χαρακτηριστικών του όγκου ή εξαιτίας άλλων συνυπαρχουσών νόσων, δεν είναι υποψήφιοι για μεταμόσχευση. Κάποια κέντρα με μεγάλη εμπειρία, είναι ικανά να κάνουν split (τμηματικές)-μεταμοσχεύσεις ήπατος (στις οποίες διάφοροι ασθενείς παίρνουν από ένα μέρος του ήπατος από ένα δότη), μεταμοσχεύσεις με οριακά μοσχεύματα (ήπαρ το οποίο δεν είναι εντελώς υγιές) ή μεταμόσχευση ήπατος από ζώντα δότη (εννοώντας ότι μεταμοσχεύεται στον ασθενή μέρος του ήπατος από έναν ζωντανό υγιή δότη). Δεδομένου ότι αυτές είναι εξαιρετικές περιπτώσεις, η δυνατότητα κάθε ασθενή πρέπει να εκτιμάται από την επιτροπή δεοντολογίας όπως και από τη συμβουλευτική επιτροπή μεταμοσχεύσεων του νοσοκομείου.

- *Διαδικασία μεταμόσχευσης ήπατος*

Η μεταμόσχευση ήπατος είναι μια επέμβαση που πραγματοποιείται κάτω από γενική αναισθησία\*, και συνήθως διαρκεί 6 με 10 ώρες. Σε αυτό τον χρόνο, οι χειρουργοί θα κάνουν αρχικά μια τομή σχήματος μπούμερανγκ στο πάνω μέρος της κοιλιάς, και θα αφαιρέσουν το παλιό ήπαρ του ασθενούς, αφήνοντας τμήματα των μεγάλων αιμοφόρων αγγείων, που δέχονται

αίμα, της περιοχής. Το νέο ήπαρ θα εισαχθεί και θα συνδεθεί με αυτά τα αιμοφόρα αγγεία και τους χοληφόρους πόρους του ασθενούς.

- *Θεραπίες για ασθενείς που αναμένουν μεταμόσχευση ήπατος*

Λόγω της έλλειψης οργάνων, οι υποψήφιοι για μεταμόσχευση ήπατος βρίσκονται αντιμέτωποι με μεγάλους χρόνους αναμονής, το οποίο δεν θα πρέπει να καθυστερήσει τη συζήτηση για εναλλακτική αποτελεσματική θεραπεία. Στην περίπτωση μιας μακράς προβλεπόμενης αναμονής (>6 μήνες), στους ασθενείς μπορεί να προσφέρονται η εξαίρεση, η τοπική εκτομή/καυτηριασμός ή δια-αρτηριακός χημειοεμβολισμός, προκειμένου να ελαχιστοποιηθεί ο κίνδυνος εξέλιξης του όγκου και να προσφέρει μια «γέφυρα» για μεταμόσχευση. Λεπτομέρειες για τις τεχνικές της τοπικής εκτομής και του δια-αρτηριακού χημειοεμβολισμού παραθέτονται παρακάτω σε αυτόν τον οδηγό.

### **Μέθοδοι τοπικής εκτομής\***

Ο στόχος της τοπικής εκτομής \* είναι να καταστρέψει τα καρκινικά κύτταρα με τη στόχευση αυτών με χημικά ή φυσικά μέσα. Οι δύο κύριες μέθοδοι τοπικής εκτομής είναι καυτηρίαση με ραδιοσυχνότητες και διαδερμική \* ένεση με αιθανόλη, η οποία θα περιγραφεί περαιτέρω. Ενώ αυτές οι τεχνικές είναι αποτελεσματικές στην καταστροφή μικρών όγκων, δυστυχώς δεν εμποδίζουν την εμφάνιση νέων βλαβών στον περιβάλλοντα κίρρωτικό\* ηπατικό ιστό.

Οι μέθοδοι αυτές έχουν προταθεί ως εναλλακτικές λύσεις για τη χειρουργική επέμβαση. Σε ασθενείς με BCLC στάδιο 0 οι οποίοι δεν μπορούν να υποβληθούν σε χειρουργική επέμβαση ή μεταμόσχευση ήπατος, οι τεχνικές αυτές συνιστώνται. Συνιστώνται επίσης και στην περίπτωση ασθενών με μεγάλο προβλεπόμενο χρόνο αναμονής (> 6 μήνες) για μεταμόσχευση ήπατος.

Αυτές οι δύο τεχνικές εμφανίζουν παρόμοια αποτελέσματα για όγκους BCLC σταδίου 0, δηλαδή ενός ενιαίου όζου \* μικρότερο από 2 cm σε διάμετρο, και μπορούν να θεωρηθούν εναλλακτικές λύσεις για την εκτομή. Ωστόσο, η καυτηρίαση με ραδιοσυχνότητες δίνει καλύτερα αποτελέσματα όσον αφορά στον έλεγχο της ανάπτυξης του όγκου σε όγκους διαμέτρου μεγαλύτερης από 2 εκατοστά.

### **Κυτταρική καταστροφή με ραδιοκύματα**

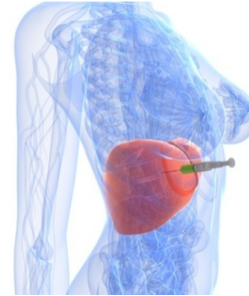
Η κυτταρική καταστροφή με ραδιοκύματα χρησιμοποιεί ραδιοκύματα για να καταστρέψει καρκινικά κύτταρα. Ένας λεπτός καθετήρας, σαν βελόνα, εισέρχεται μέσω του δέρματος μέσα στον όγκο. Ένα υψηλής συχνότητας ρεύμα εισέρχεται, στη συνέχεια, από το άκρο του καθετήρα. Αυτό θερμαίνει τον όγκο και με αυτό τον τρόπο καταστρέφει τα καρκινικά κύτταρα. Την ίδια στιγμή, η θερμότητα από την ενέργεια των ραδιοσυχνοτήτων κλείνει τα μικρά αγγεία, μειώνοντας έτσι τον κίνδυνο αιμορραγίας. Τα νεκρά καρκινικά κύτταρα βαθμιαία αντικαθίστανται από ουλώδη ιστό που συρρικνώνεται με το χρόνο. Μπορεί να χρησιμοποιηθεί το υπερηχογράφημα\* ή η αξονική τομογραφία\* για να καθοδηγηθεί η επέμβαση. Η διαδικασία συνήθως γίνεται υπό τοπική αναισθησία\*, αλλά μερικές φορές γίνεται κατά τη διάρκεια ανοιχτού χειρουργείου ή λαπαροσκοπικά\*, και άρα υπό γενική αναισθησία\*. Κατά τη διάρκεια λαπαροσκόπησης\*, ο χειρουργός εισάγει μια μικρή κάμερα και λεπτά εργαλεία μέσω μιας ή περισσότερων μικρών τομών

του δέρματος της κοιλιάς. Αυτό βοηθάει να δει το εσωτερικό της κοιλιάς και να κάνει παρεμβάσεις χωρίς να προκληθεί μια μεγάλη τομή στη κοιλιά.

Η επεμβατική ακτινολογία είναι πιο αποτελεσματική σε όγκους με μέχρι πέντε οζίδια\* και διάμετρο όχι μεγαλύτερη των 5 εκ. Οι μεγαλύτεροι όγκοι είναι απίθανο να καταστραφούν τελείως με αυτή τη τεχνική. Όταν ένας όγκος είναι κοντά σε μεγάλα αιμοφόρα αγγεία μπορεί να υπάρξει κίνδυνος αιμορραγίας, και έτσι δε συνίσταται η κυτταρική καταστροφή με ραδιοκύματα.

### Διαδερμική έγχυση αιθανόλης

Κατά την διαδερμική έγχυση αιθανόλης χρησιμοποιείται η ουσία αιθανόλη (συμπυκνωμένο οινόπνευμα) ώστε να κάψει τον όγκο. Η αιθανόλη εγχέεται μέσω του δέρματος με τη βοήθεια μίας βελόνας άμεσα στον όγκο. Μερικές φορές χρησιμοποιείται το υπερηχογράφημα\* ή η αξονική τομογραφία\* για να οδηγηθεί η βελόνα μέσα στον όγκο. Η διαδερμική έγχυση αιθανόλης είναι λιγότερο αποτελεσματική από την RFA σε οζίδια\* μεγαλύτερα από 2 εκ.



### Θεραπεία του καρκίνου του σταδίου B, σύμφωνα με την κατάταξη BCLC

Για τους ασθενείς με καρκίνο ενδιάμεσου σταδίου (στάδιο B σύμφωνα με BCLC σύστημα σταδιοποίησης), η θεραπεία συνίσταται στην έγχυση ενός αντικαρκινικού φαρμάκου συνδεδεμένο με μικρά αποικοδομήσιμα σωματίδια απευθείας στην αρτηρία που τροφοδοτεί το ήπαρ με το αίμα. Αυτό το είδος της θεραπείας ονομάζεται διααρτηριακός χημειοεμβολισμός\*.

### Διααρτηριακός χημειοεμβολισμός (TACE)

Επιπροσθέτως των ασθενών με καρκίνο ενδιάμεσου σταδίου, ασθενείς σε αναμονή για μεταμόσχευση ήπατος μπορούν να ωφεληθούν από τον διααρτηριακό χημειοεμβολισμό, για να γεφυρωθεί ο χρόνος αναμονής αν αυτός ξεπερνάει τους 6 μήνες.

Ο διααρτηριακός χημειοεμβολισμός είναι η έγχυση ενός αντικαρκινικού φαρμάκου απευθείας στην αρτηρία που παρέχει αίμα στο ήπαρ (ηπατική\* αρτηρία). Μια μικρή τομή γίνεται στην κορυφή του μηρού του κάτω άκρου (βουβώνας) και ένας καθετήρας προωθείται ως την ηπατική\* αρτηρία. Αυτή η διαδικασία γίνεται υπό τον έλεγχο ακτίνων-Χ\* ώστε να είναι σίγουρο ότι ο καθετήρας\* είναι στο αγγείο(α) που τροφοδοτεί με αίμα τον όγκο. Το φάρμακο που χρησιμοποιείται είναι χημειοθεραπευτικό\*, εννοώντας ότι στοχεύει στο θάνατο των καρκινικών κυττάρων και/ή στον περιορισμό της ανάπτυξής τους. Μέσω των αιμοφόρων αγγείων το αίμα φτάνει στα καρκινικά κύτταρα και τα φυσιολογικά ηπατικά κύτταρα, αλλά τα τελευταία μεταβολίζουν το φάρμακο πριν πάει στον υπόλοιπο οργανισμό. Τα αντικαρκινικά φάρμακα που χρησιμοποιούνται είναι η δοξορουμπικίνη\*, η σισπλατίνη\*, και/ή η μιτομυκίνη. Η λιπιδόλη μπορεί, επίσης, να αναμιχθεί με τα χημειοθεραπευτικά\* φάρμακα πριν την έγχυσή τους. Τα καρκινικά κύτταρα απορροφούν κατά προτίμηση τη λιπιδόλη, απορροφώντας έτσι και τα φάρμακα.

Καρκίνος του ήπατος: ένας οδηγός για ασθενείς

Σελίδα 22

Πληροφορίες για ασθενείς βασισμένες στις κατευθυντήριες οδηγίες κλινικής πρακτικής της ESMO –v.2014.1

Αυτό το έγγραφο παρέχεται από το The Anticancer Fund με την έγκριση της ESMO. Οι πληροφορίες αυτού του εγγράφου δεν αντικαθιστούν τη διεπιστημονική γνώμη. Είναι μόνο για προσωπική χρήση και δεν μπορούν να τροποποιηθούν, αναπαράχθούν ή διανεμηθούν χωρίς την έγγραφη έγκριση της ESMO και του Anticancer Fund.

Μετά την έγχυση αυτού του φαρμάκου, εγχέονται είτε αφρώδες gel είτε μικρές διασπώμενες μπάλες ώστε να εμποδισθεί η παροχή αίματος στον όγκο και να διακόψουν την τροφοδοσία του όγκου σε θρεπτικές ουσίες και οξυγόνο.

Ο διαρτηριακός χημειοεμβολισμός μπορεί, επίσης, να χρησιμοποιηθεί για την ανακούφιση συμπτωμάτων σε ασθενείς με ινοπεταλλοειδή καρκίνο και κίρρωση. Ο στόχος δεν είναι να θεραπεύσει τον καρκίνο, αλλά να ανακουφίσει τον ασθενή. Ωστόσο, καθώς το μέγεθος και ο αριθμός των ηπατικών όγκων αυξάνεται, η αποτελεσματικότητα του διαρτηριακού χημειοεμβολισμού μειώνεται. Ο διαρτηριακός χημειοεμβολισμός δεν πρέπει να χρησιμοποιείται σε ασθενείς με:

- Κίρρωση του ήπατος βαθμού C σύμφωνα με το Child-Pugh,
- Καρκίνο του ήπατος που έχει επεκταθεί σε 2 λοβούς του ήπατος ή σε άλλα μέρη του σώματος,
- Θρόμβωση της πυλαίας φλέβας, ή
- Ύπαρξη μια σπάνιας σύνδεσης της αρτηρίας και της κύριας φλέβας του ήπατος. Η θρόμβωση της πυλαίας φλέβας είναι ο σχηματισμός θρόμβων στη κύρια φλέβα του ήπατος. Αυτό γίνεται για να αποφευχθεί, τα τοξικά φάρμακα που εγχέονται, να καταλήξουν κάπου αλλού από τη περιοχή του όγκου.

### Άλλες διαρτηριακές θεραπείες

Διάφορες διαρτηριακές τεχνικές έχουν εξελιχθεί κατά τη διάρκεια των τελευταίων ετών.

Η χρήση μικρών σφαιριδίων φορτωμένα με δοξορουβικίνη\* (χημειοθεραπεία\*) αντί του κλασικού διαρτηριακού χημειοεμβολισμού στοχεύει στην εμβολισμό\* των αγγείων που τροφοδοτούν τον όγκο και την μεταφορά της δοξορουβικίνης στον όγκο ταυτόχρονα. Αυτή η μέθοδος έχει αποδείξει μικρότερη διάχυση της χημειοθεραπείας εκτός του ήπατος, με αποτέλεσμα λιγότερες παρενέργειες και τουλάχιστον την ίδια δραστηριότητα με τον κλασικό διαρτηριακό χημειοεμβολισμό.

### Ακτινοεμβολισμός\* με μικροσφαιρίδια Ιωδίου 131 ή Υττρίου-90

Η χρήση μικροσφαιριδίων Ιωδίου 131 ή Υττρίου-90 στοχεύει στον εμβολισμό αλλά και στο να φέρει την ακτινοβολία\* πολύ κοντά στον όγκο. Αυτή η τεχνική είναι ακόμα σε πειραματικά στάδια και θα πρέπει να χρησιμοποιείται μόνο στο πλαίσιο κλινικών ερευνών. Ένας μικρός σωλήνας τοποθετείται στη κύρια αρτηρία που πηγαίνει στο ήπαρ (ηπατική\* αρτηρία), από τον οποίο απελευθερώνονται μικροσκοπικά σφαιρίδια. Αυτά τα σφαιρίδια φτάνουν στον όγκο μέσω των αιμοφόρων αγγείων του ήπατος και περιέχουν μια ραδιενεργή ουσία που ονομάζεται Ιώδιο 131 ή Υττριο-90. Με αυτόν τον τρόπο διακόπτουν τη παροχή αίματος στον όγκο, και την ίδια στιγμή εκπέμπουν ραδιενεργό ακτινοβολία\* η οποία καταστρέφει τα καρκινικά κύτταρα. Εξαιτίας της ακριβούς στόχευσης με αυτή τη μέθοδο, μπορεί να απελευθερωθεί μία πολύ πιο ισχυρή δόση ακτινοβολίας\* από ότι η συνηθισμένη εξωτερική ακτινοθεραπεία\*. Η ραδιενέργεια των σφαιριδίων φεύγει σε 2 βδομάδες. Ένα πλεονέκτημα είναι ότι μπορεί να χρησιμοποιηθεί ανεξάρτητα από τον αριθμό ή το μέγεθος των οζιδίων\* του όγκου, και μπορεί, επίσης, να χρησιμοποιηθεί για τη θεραπεία όγκων που πιθανά δεν έχουν ανιχνευθεί. Μπορεί να χρησιμοποιηθεί σε ασθενείς που δεν μπορούν να λάβουν διαρτηριακό χημειοεμβολισμό, αλλά όχι σε ασθενείς με καρκίνο που έχει επεκταθεί εκτός του ήπατος

### **Sorafenib\* in case of progression of the disease despite TACE**

Για ασθενείς των οποίων η νόσος προχωρεί (ανάπτυξη νέων όγκων ή αύξησης των υφιστάμενων όγκων), συνιστάται η χρήση ενός φαρμάκου που ονομάζεται Sorafenib.

### **Θεραπεία του καρκίνου του σταδίου Γ, σύμφωνα με την κατάταξη BCLC**

Η τυπική θεραπεία σε αυτό το στάδιο είναι το sorafenib \*, ένα φάρμακο που λαμβάνεται από το στόμα. Σε περίπτωση που το sorafenib δεν είναι καλά ανεκτό ή ο καρκίνος εξελίσσεται παρά τη θεραπεία με sorafenib, συνιστάται υποστηρικτική φροντίδα και συμμετοχή σε κλινικές δοκιμές.

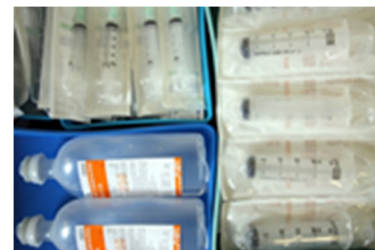Επειδή ο όγκος έχει επεκταθεί εκτός του ήπατος, είτε στους λεμφαδένες\* είτε σε απομακρυσμένα όργανα, η θεραπεία αποσκοπεί στη στόχευση των καρκινικών κυττάρων σε όλο τον οργανισμό. Αυτό ονομάζεται συστηματική\* θεραπεία. Για ασθενείς αυτού του σταδίου, η καθιερωμένη θεραπεία είναι το Sorafenib, ένα σκεύασμα σε μορφή χαπιού. Σε περίπτωση που το sorafenib δεν είναι καλά ανεκτό ή ο καρκίνος εξελίσσεται παρά τη θεραπεία με sorafenib, συνιστάται υποστηρικτική φροντίδα και συμμετοχή σε κλινικές δοκιμές. Στις κλινικές δοκιμές\*, νέες θεραπείες ή νέοι συνδυασμοί θεραπειών δοκιμάζονται. Καλό είναι να ρωτήσετε τον γιατρό εάν υπάρχουν μελέτες σε εξέλιξη που είναι κατάλληλες για το στάδιο του όγκου και της κατάστασης του ασθενούς. Με αυτόν τον τρόπο ο ασθενής μπορεί να έχει πρόσβαση σε νέες θεραπείες, και ταυτόχρονα να βοηθήσει στην επιστημονική πρόοδο σε σχέση με την ανάπτυξη καλύτερων θεραπειών κατά του καρκίνου.

### **Συστηματική Θεραπεία\***

Το **sorafenib** είναι ένα φάρμακο που έχει αποδειχθεί ότι αυξάνει τη συνολική επιβίωση σε ασθενείς με προχωρημένο καρκίνο του ήπατος. Για παράδειγμα, σε μια τυχαίοποιημένη κλινική μελέτη\*, επιμήκυνε την επιβίωση κατά μέσο όρο 2.8 μήνες σε ασθενείς με προχωρημένη ηπατική νόσο Child-Pugh βαθμού Α. Λαμβάνεται από το στόμα και φτάνει σε όλο τον οργανισμό μέσω της αιματικής κυκλοφορίας μετά την απορρόφησή του από το έντερο. Το sorafenib είναι μία στοχεύουσα θεραπεία\*, αφού δημιουργήθηκε με σκοπό την ειδική στόχευση καρκινικών κυττάρων.

Υπάρχουν και άλλες στοχεύουσες θεραπείες\*, οι οποίες, όμως, είναι υπό μελέτη και δεν πρέπει να χορηγούνται εκτός κλινικών μελετών.

Η **χημειοθεραπεία\*** χορηγείται συστηματικά το οποίο σημαίνει είτε από το στόμα είτε με ενδοφλέβιο\* τρόπο και, κατά συνέπεια, όχι με απ' ευθείας ένεση στην αρτηρία του ήπατος. Αν και κανένα από τα χημειοθεραπευτικά\* φάρμακα που χρησιμοποιούνται στον καρκίνο του ήπατος δεν έχει δείξει να αυξάνει τη διάρκεια ζωής του ασθενούς, μερικά σχήματα χημειοθεραπείας, όπως XELOX (που αποτελείται από ένα συνδυασμό καπεσιταβίνης\* και οξαλιπλατίνης\*) και GEMOX (συνδυασμός γεμισιταβίνης\* και οξαλιπλατίνης) έχει φανεί ότι σταματούν ή επιβραδύνουν την ανάπτυξη του όγκου σε ορισμένους ασθενείς. Η συστηματική χημειοθεραπεία\* δεν πρέπει να περιλαμβάνεται στη καθιερωμένη περίθαλψη, αλλά μπορεί να συζητηθεί και να προσφερθεί σε

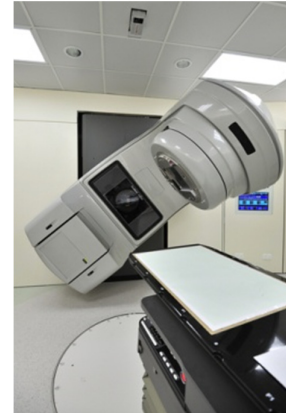

επιλεγμένους ασθενείς για συστηματική θεραπεία\*, αν δεν υπάρχουν άλλες διαθέσιμες επιλογές στο νοσοκομείο που περιθάλπεται ο ασθενής.

## Ακτινοθεραπεία

Η ακτινοθεραπεία χρησιμοποιεί την ακτινοβολία\* για να σκοτώσει καρκινικά κύτταρα. Είναι ακόμα υπό μελέτη σε ασθενείς με καρκίνο του ήπατος των οποίων ο όγκος έχει διηθήσει την πυλαία φλέβα ή τη κάτω κοίλη φλέβα. Η ακτινοθεραπεία μπορεί να χρησιμοποιηθεί στη περίπτωση ενός μεγάλου όγκου με λίγους δορυφόρους (μικρότερους όγκους γύρω από αυτόν) και ένα επαρκές τμήμα υγιούς ήπατος να διασωθεί. Οι πιθανές τεχνικές είναι οι ακόλουθες:

- Radioembolization\* with yttrium-90 microspheres\* for patients who suffer from blood clots blocking a branch of one of the main veins of the liver, called portal vein\* thrombosis. This treatment has been described before.
- Εξωτερική ακτινοθεραπεία μέσω σύμμορφης τρισδιάστατης ακτινοβολίας (3D-CRT). Οι ακτινοβολίες\* παράγονται από ένα μηχάνημα έξω από το σώμα και, ακολούθως, κατευθύνονται προς τον όγκο. Ονομάζεται 3D-σύμμορφη επειδή, σε αντίθεση με τη τεχνική της κλασικής εξωτερικής ακτινοθεραπείας, ένας υπολογιστής υπολογίζει την ακριβή κατεύθυνση και σχήμα της δέσμης της ακτινοβολίας. Αυτό βοηθάει στο να τις προσανατολίσουμε με ακρίβεια προς τον όγκο και να αφήσει, όσο το δυνατόν, ανεπηρέαστα τα φυσιολογικά κύτταρα. Αυτή η πολλά υποσχόμενη στρατηγική χρειάζεται όμως περαιτέρω επικύρωση πριν να μπορεί να συνιστάται.



## Θεραπεία του καρκίνου του σταδίου Δ, σύμφωνα με την κατάταξη BCLC

*Θεραπεία του καρκίνου του σταδίου Δ, σύμφωνα με την κατάταξη BCLC.*

Για ασθενείς με ηπατική νόσο σταδίου Δ σύμφωνα με τη κατάταξη BCLC, προτείνεται υποστηρικτική αγωγή. Ο σκοπός της υποστηρικτικής αγωγής δεν είναι η θεραπεία του καρκίνου ή η αύξηση της επιβίωσης. Ο στόχος της είναι να μειώσει τα συμπτώματα και να βελτιώσει τη ποιότητα ζωής του ασθενούς.

Υπάρχουν αποτελεσματικά φάρμακα για τον έλεγχο του πόνου, της ναυτίας και άλλων συμπτωμάτων. Είναι σημαντικό ο ασθενής να απευθύνεται στο ιατρό ή στον νοσηλευτή για κάθε αίσθημα δυσφορίας, ώστε να προσαρμόζεται η φαρμακευτική αγωγή σύμφωνα με τις ανάγκες.

Ο ίκτερος είναι ο κίτρινος χρωματισμός του δέρματος και των ματιών. Προκαλείται από τη περίσσεια χολερυθρίνης, η οποία δεν απεκκρίνεται πλέον από το ήπαρ επειδή εμποδίζεται από τον όγκο. Είναι ένα πολύ συχνό πρόβλημα σε ασθενείς με προχωρημένο καρκίνο του ήπατος. Μπορεί να αντιμετωπιστεί με τοποθέτηση stent στο χοληδόχο πόρο είτε μέσω χειρουργικής επέμβασης είτε μέσω ενδοσκοπικής. Το stent είναι ένας μικρός κοίλος σωλήνας που διασφαλίζει την ελεύθερη διέλευση της χολερυθρίνης στο έντερο.

Εξωτερική ακτινοθεραπεία μπορεί να χρησιμοποιηθεί για τον έλεγχο του πόνου που προκαλείται από οστικές μεταστάσεις.

## Πως εκτιμάται η αποτελεσματικότητα της θεραπείας;

Σε ασθενείς με προχωρημένο καρκίνο, μπορεί να είναι δύσκολο να εκτιμηθεί το αποτέλεσμα της θεραπείας, ειδικά όταν ο καρκίνος αποτελείται από πολλούς όγκους. Ο καλύτερος τρόπος για να εκτιμήσουμε αν η θεραπεία έχει κάποιο θετικό αποτέλεσμα είναι να εκτιμήσουμε:

- Πώς ο όγκος ανταποκρίνεται στη θεραπεία, χρησιμοποιώντας απεικονιστικές μεθόδους, όπως την αξονική ή την μαγνητική τομογραφία\*. Δυναμικές τεχνικές αξονικής τομογραφίας ή μαγνητικής τομογραφίας, με παράλληλη έγχυση ενός παράγοντα αντίθεσης (σκιαγραφικό), συνίστανται δεδομένου ότι επιτρέπουν την παρατήρηση μια ενδεχόμενης μειωμένης δραστηριότητας του όγκου, ακόμη και εν απουσία της μείωσης του μεγέθους του όγκου. Πολλές από τις θεραπείες που χρησιμοποιούνται για τη θεραπεία του καρκίνου του ήπατος μπορούν να σκοτώσουν τα καρκινικά κύτταρα ή να μειώσουν την παροχή αίματος στον όγκο χωρίς κατ' ανάγκη να προκαλέσουν μείωση του μεγέθους του όγκου.
- Πώς νιώθει ο ασθενής κατά τη διάρκεια και μετά τη θεραπεία.
- Πώς το επίπεδο της α-εμβρυϊκής πρωτεΐνης στο αίμα εξελίσσεται με την πάροδο του χρόνου. Αυτό μπορεί να είναι ιδιαίτερα χρήσιμο σε ασθενείς για τους οποίους τεχνικές απεικόνισης δεν δίνουν πολλές πληροφορίες σχετικά με την ανταπόκριση του όγκου.

## ΠΟΙΕΣ ΕΙΝΑΙ ΟΙ ΠΙΘΑΝΕΣ ΠΑΡΕΝΕΡΓΕΙΕΣ ΤΩΝ ΘΕΡΑΠΕΙΩΝ;

### Κίνδυνοι και παρενέργειες της χειρουργικής αφαίρεσης ενός μέρους του ήπατος

Η χειρουργική αφαίρεση ενός μέρους του ήπατος είναι μια υψηλού κινδύνου χειρουργική διαδικασία. Υπάρχουν αρκετοί κίνδυνοι και μπορεί να προκληθούν ανεπιθύμητα προβλήματα υγείας, που ονομάζονται επιπλοκές. Οι επιπλοκές συνήθως μπορούν να αντιμετωπιστούν, αλλά μερικές φορές μπορεί ακόμη και να αποβούν μοιραίες.

Μερικοί κίνδυνοι είναι κοινοί σε όλες τις χειρουργικές επεμβάσεις που πραγματοποιούνται υπό γενική αναισθησία\*. Οι επιπλοκές αυτές είναι σπάνιες και περιλαμβάνουν την εν τω βάθει φλεβική θρόμβωση\*, τα καρδιακά ή αναπνευστικά προβλήματα, την λοίμωξη, ή την αντίδραση στην αναισθησία. Αν και υπάρχουν κίνδυνοι, οι γιατροί θα λάβουν τα πλέον ενδεδειγμένα μέτρα για την ελαχιστοποίησή τους.

Η υπερβολική αιμορραγία είναι ο κύριος κίνδυνος της χειρουργικής επέμβασης του ήπατος σε ασθενείς με καρκίνο του ήπατος. Το ήπαρ συνήθως ελέγχει την πήξη του αίματος και κάθε ζημία που γίνεται στο συκώτι πριν ή κατά τη διάρκεια της χειρουργικής επέμβασης μπορεί να αυξήσει την αιμορραγία. Η ηπατική ανεπάρκεια είναι μια άλλη επιπλοκή της χειρουργικής ήπατος, ιδιαίτερα σε ασθενείς των οποίων η ηπατική λειτουργία δεν είναι η βέλτιστη λόγω κάποιας χρόνιας ηπατικής νόσου.

### Κίνδυνοι και παρενέργειες της μεταμόσχευσης ήπατος

Η μεταμόσχευση ήπατος είναι σημαντική χειρουργική επέμβαση και υπάρχει κίνδυνος σοβαρών επιπλοκών. Οι κίνδυνοι από τη χειρουργική επέμβαση περιλαμβάνουν την αθρόα αιμορραγία, τις λοιμώξεις ή τις επιπλοκές από την αναισθησία\*. Αιμορραγία μπορεί να συμβεί, επειδή το ήπαρ συνήθως ελέγχει την πήξη του αίματος και μπορεί να μην είναι σε θέση να το πράξει κατά τη διάρκεια των πρώτων ημερών αν έχει προηγηθεί μεταμοσχευθεί.

Μετά τη μεταμόσχευση, το ανοσοποιητικό σύστημα\* μπορεί να αρχίσει την καταπολέμηση του νέου «άγνωστου» οργάνου. Αυτή η αντίδραση ονομάζεται απόρριψη και θα πρέπει να αποφεύγεται αν είναι δυνατόν, δεδομένου ότι μπορεί να βλάψει το νέο ήπαρ. Σημάδια της απόρριψης μπορεί να είναι ο πυρετός, η κόπωση, η δύσπνοια, το αίσθημα της φαγούρας και η εμφάνιση ίκτερου, η οποία είναι ο κίτρινος αποχρωματισμός του δέρματος και των ματιών.

Ο ασθενής θα πρέπει να λάβει φάρμακα που καταστέλλουν το ανοσοποιητικό σύστημα\* για το υπόλοιπο της ζωής του, έτσι ώστε να αποφευχθεί η απόρριψη. Τα πιο κοινά φάρμακα κατά της απόρριψης είναι:

- τακρόλιμους
- αζαθειοπρίνη
- πρεδνιζολόνη ή άλλα κορτικοστεροειδή
- κυκλοσπορίνη

- Mycophenolate mofetil ή άλλα φάρμακα που ονομάζονται αναστολείς mTOR \* ( sirolimus , everolimus).

Η πιο σημαντική παρενέργεια αυτής της καταστολής είναι ότι ο ασθενής είναι πολύ επιρρεπής σε λοιμώξεις. Είναι σημαντικό να πάρετε κάποιες προφυλάξεις για να μειώσετε τον κίνδυνο της μόλυνσης. Τα χέρια πρέπει να πλένονται τακτικά και θα πρέπει να αποφεύγεται η επαφή με ανθρώπους που μπορεί να είναι άρρωστοι ή κρυωμένοι. Ο ασθενής θα πρέπει να αποφύγει την παραμονή σε κλειστούς χώρους με πολλούς ανθρώπους ή σε τέτοια περίπτωση να πρέπει να φοράει μια μάσκα προστασίας στο στόμα . Τα φάρμακα κατά της απόρριψης επίσης μπορούν να αυξήσουν τον κίνδυνο εμφάνισης νέου καρκίνου. Αυτό συμβαίνει επειδή επίσης καταστέλλουν τη δράση του ανοσοποιητικού συστήματος\* έναντι κακοηθών\* κυττάρων που μπορεί να αναπτυχθούν οπουδήποτε στο σώμα. Άλλες παρενέργειες περιλαμβάνουν την υψηλή αρτηριακή πίεση, την υψηλή χοληστερόλη, το διαβήτη\*, τη νεφρική ανεπάρκεια και την αποδυνάμωση των οστών. Για το λόγο αυτό, και επίσης για να ανιχνευθεί η ενδεχόμενη απόρριψη, το συντομότερο δυνατό, θα πρέπει να εξετάζονται τακτικά ο ασθενείς και να πραγματοποιείται εξέταση αίματος. Όταν συμβαίνει μια απόρριψη, η αύξηση των φαρμάκων κατά της απόρριψης μπορεί συνήθως να βοηθήσει τον ασθενή να ανακάμψει. Οι γιατροί θα προτείνουν επίσης στενή παρακολούθηση της ηπατικής λειτουργίας για την ανίχνευση τυχόν νέων όγκων όσο το δυνατόν συντομότερα.

### **Οι παρενέργειες των τοπικών μεθόδων αφαίρεσης\***

Πιθανές παρενέργειες μετά τη κυτταρική καταστροφή με ραδιοκύματα περιλαμβάνουν κοιλιακό άλγος, λοίμωξη στο ήπαρ και αιμορραγία μέσα στην κοιλότητα του θώρακα ή στην κοιλιά.

Οι πιο συχνές ανεπιθύμητες ενέργειες της διαδερμικής έγχυσης αιθανόλης \* είναι ο πόνος και ο πυρετός . Ο πόνος συχνότερα είναι εντοπισμένος στην θέση της ένεσης , αλλά μπορεί περιστασιακά να εμφανιστεί και αλλού, όπως διάχυτα στην κοιλιακή χώρα που σχετίζονται με την διαρροή του οινόπνεύματος πάνω στην επιφάνεια του ήπατος και στην κοιλιακή κοιλότητα.

### **Οι παρενέργειες του διαρτηριακού χημειοεμβολισμού \***

Ο διαρτηριακός χημειοεμβολισμός\* μπορεί να προκαλέσει κάποια ναυτία, πόνο ή πυρετό μετά τη θεραπεία. Επειδή τα φάρμακα δεν φθάνουν στο υπόλοιπο σώμα σε υψηλές συγκεντρώσεις, οι άλλες παρενέργειες είναι λιγότερο σοβαρές από ό,τι στην κλασική χημειοθεραπεία\*. Μπορεί, ωστόσο, να εμφανιστεί κόπωση, απώλεια μαλλιών, διάρροια και μείωση των αιμοσφαιρίων.

### **Οι παρενέργειες του sorafenib\***

Οι πιο συχνές ανεπιθύμητες ενέργειες (εμφανίζονται σε περισσότερους από 1 στους 10 ασθενείς) του sorafenib περιλαμβάνουν:

- Κόπωση
- Διάρροια
- Ερυθρότητα , ευαισθησία, οίδημα , φλύκταινες στις παλάμες των χεριών ή οι πατούσες των ποδιών (που ονομάζεται σύνδρομο χεριών-ποδιών)

**Καρκίνος του ήπατος: ένας οδηγός για ασθενείς**

Σελίδα 28

**Πληροφορίες για ασθενείς βασισμένες στις κατευθυντήριες οδηγίες κλινικής πρακτικής της ESMO –v.2014.1**

*Αυτό το έγγραφο παρέχεται από το The Anticancer Fund με την έγκριση της ESMO. Οι πληροφορίες αυτού του εγγράφου δεν αντικαθιστούν τη διεπιστημονική γνώμη. Είναι μόνο για προσωπική χρήση και δεν μπορούν να τροποποιηθούν, αναπαράχθούν ή διανεμηθούν χωρίς την έγγραφη έγκριση της ESMO και του Anticancer Fund.*

- Δερματικό εξάνθημα και ερυθρότητα του δέρματος
- Ναυτία και έμετο
- Απώλεια της όρεξης
- Υψηλή αρτηριακή πίεση
- Πόνος
- Πρήξιμο
- Αιμορραγία
- Τριχόπτωση
- Αυξημένα επίπεδα ορισμένων ενζύμων που παράγονται από το πάγκρεας (αμυλάση και λιπάση)
- Χαμηλό επίπεδο των λεμφοκυττάρων ( τύπος λευκών αιμοσφαιρίων\*) στο αίμα
- Χαμηλά επίπεδα φωσφορικών στο αίμα

Άλλες λιγότερο συχνές ανεπιθύμητες ενέργειες μπορεί να εμφανιστούν. Οποιοδήποτε σύμπτωμα κατά τη διάρκεια της θεραπείας με sorafenib\* θα πρέπει να αναφερθούν στο γιατρό σας.

## Οι παρενέργειες της χημειοθεραπείας\*

Κοινές παρενέργειες της χημειοθεραπείας\* περιλαμβάνουν κόπωση, απώλεια μαλλιών, πληγές στο στόμα, απώλεια της όρεξης, ναυτία, εμετό και διάρροια. Τα φάρμακα μπορούν επίσης να προκαλέσουν την μείωση των κυττάρων του αίματος, με αποτέλεσμα την αυξημένη πιθανότητα λοιμώξεων (λόγω των χαμηλών λευκών αιμοσφαιρίων\*), εύκολη παρουσίαση μωλώπων ή αιμορραγία (λόγω των χαμηλών αιμοπεταλίων\*) και κόπωση (λόγω χαμηλών ερυθρών αιμοσφαιρίων\*). Η χημειοθεραπεία\* μπορεί να είναι επιβλαβής για ένα μωρό, έτσι είναι σημαντικό να μην είναι έγκυες κατά τη διάρκεια της θεραπείας. Εκτός από αυτά, η δοξορουβικίνη μπορεί να προκαλέσει\* προσωρινή κόκκινη χρώση των ούρων, ευαισθησία στο φως του ήλιου, υγρά μάτια και σε μερικούς ασθενείς, ακόμη και μόνιμη απώλεια της γονιμότητας. Η σισπλατίνη\* μπορεί να βλάψει τα νεφρά, ως εκ τούτου, είναι σημαντικό να πίνετε πολύ νερό κατά τη διάρκεια της θεραπείας. Μπορεί επίσης να προκαλέσει κάποια απώλεια ακοής. Ωστόσο, οι περισσότερες από αυτές τις παρενέργειες είναι θεραπεύσιμες και προσωρινές.


## Οι παρενέργειες της εξωτερικής ακτινοθεραπείας

Στις παρενέργειες της εξωτερικής ακτινοθεραπείας\* (όπως 3D - CRT) περιλαμβάνονται τα εγκαύματα στο σημείο που η ακτινοβολία\* εισέρχεται στο σώμα, την ναυτία, τον έμετο, και την κόπωση. Ωστόσο, οι περισσότερες από αυτές τις παρενέργειες είναι θεραπεύσιμες και προσωρινές.

## ΤΙ ΓΙΝΕΤΑΙ ΜΕΤΑ ΤΗ ΘΕΡΑΠΕΙΑ;

Δεν είναι σπάνιο να υπάρχουν συμπτώματα σχετιζόμενα με τη θεραπεία, μετά το τέλος αυτής.

- Δεν είναι σπάνιο να εμφανιστούν άγχος, προβλήματα ύπνου ή κατάθλιψη την περίοδο μετά τη θεραπεία. Ασθενείς που βιώνουν αυτά τα προβλήματα, μπορούν να ωφεληθούν από ψυχολογική υποστήριξη.
- Η κόπωση μπορεί να διαρκέσει για μήνες μετά τη θεραπεία. Οι περισσότεροι ασθενείς βρίσκουν την ενεργητικότητά τους μέσα σε 6 μήνες με ένα χρόνο.
- Οι διαταραχές μνήμης και δυσκολία συγκέντρωσης είναι συχνές ανεπιθύμητες ενέργειες της χημειοθεραπείας\* και είναι αναστρέψιμες σε λίγους μήνες.



Μετά τη μεταμόσχευση, ο ασθενής θα πρέπει να πάρει φάρμακα για να καταστείλει το ανοσοποιητικό σύστημα\*, ώστε να προληφθεί η απόρριψη του νέου «άγνωστου» οργάνου. Η πιο σημαντική ανεπιθύμητη ενέργεια αυτής της καταστολής είναι ότι ο ασθενής είναι πολύ ευάλωτος σε λοιμώξεις. Συνίσταται να λαμβάνει συγκεκριμένες προφυλάξεις, ώστε ο κίνδυνος λοίμωξης να είναι πάντα μικρός. Αυτές οι προφυλάξεις περιλαμβάνουν συχνό πλύσιμο των χεριών, αποφυγή επαφής με ανθρώπους που είναι άρρωστοι ή έχουν ακόμα και απλό κρύωμα, και η τοποθέτηση μάσκας στόματος όταν είναι σε στενή επαφή με ανθρώπους που δεν μπορεί να αποφύγει.

## Παρακολούθηση από τους ιατρούς

Μετά την ολοκλήρωση της θεραπείας, οι θεράποντες προτείνουν παρακολούθηση, ώστε να:

- Εκτιμήσουν τις ανεπιθύμητες ενέργειες της θεραπείας και να τις θεραπεύσουν
- Προσφέρουν ψυχολογική υποστήριξη και πληροφορίες που θα ενθαρρύνουν την επιστροφή στη φυσιολογική ζωή
- Ανιχνεύσουν πιθανή υποτροπή\* όσο το δυνατόν πιο γρήγορα
- Μετά τη μεταμόσχευση
  - ανιχνεύσουν απόρριψη όσο το δυνατόν πιο γρήγορα
  - προσαρμόσουν τη δόση των φαρμάκων κατά της απόρριψης
  - ανιχνεύσουν και θεραπεύσουν κάποια λοίμωξη όσο το δυνατόν πιο γρήγορα
  - εκτιμήσουν τη λειτουργικότητα του νέου ήπατος
  - ανιχνεύσουν ένα νέο όγκο (εξ' αιτίας της επίδρασης των φαρμάκων κατά της απόρριψης όσο το δυνατόν πιο γρήγορα)

Μετά τη μερική ηπατεκτομή ή την καρκινική κυτταρική καταστροφή με ραδιοκύματα ή την διαδερμική έγχυση αιθανόλης, θα προταθεί στον ασθενή να επισκέπτεται τον ιατρό κάθε 3 μήνες για τα 2 πρώτα χρόνια και στη συνέχεια κάθε 6 μήνες.

Μετά τη μεταμόσχευση, οι επισκέψεις παρακολούθησης θα σχεδιαστούν σε ένα εξειδικευμένο κέντρο μεταμοσχεύσεων, με συχνότητα μία φορά το μήνα τους πρώτους 6 μήνες, έπειτα μία

κάθε 3 μήνες για 1 χρόνο, έπειτα 2 φορές το χρόνο για 2 χρόνια και έπειτα μία φορά κάθε χρόνο.

Μετά από διατηρητικό χημειοεμβολισμό ή λήψη θεραπείας με sorafenib \* ή χημειοθεραπεία \*, επίσκεψη στο γιατρό, συνιστάται κάθε 2 μήνες για να καθοδηγήσει περαιτέρω απόφαση της θεραπείας.

Κατά τη διάρκεια επισκέψεων παρακολούθησης ο ιατρός θα:

- Ρωτήσει για σημεία και συμπτώματα
- Κάνει μια κλινική εξέταση και θα αναζητήσει ενδείξεις σταδιακής απώλειας της λειτουργίας του ήπατος
- Πάρε αιμα για να εξετάσει τη λειτουργικότητα του ήπατος και να ελέγξει τα επίπεδα της AFP
- Κανονίσει ραντεβού για αξονική ή μαγνητική τομογραφία\*, για να ελέγξει την αποτελεσματικότητα της θεραπείας και να ανιχνεύσει οποιαδήποτε ένδειξη επανεμφάνισης του καρκίνου στο ήπαρ ή αλλού.

Μετά τη μεταμόσχευση του ήπατος, οι τυπικές αιματολογικές εξετάσεις είναι εξίσου σημαντικές για να ανιχνευθούν ενδείξεις απόρριψης του νέου ήπατος από τον οργανισμό. Μερικές φορές λαμβάνονται βιοψίες\* από το ήπαρ για να εκτιμηθεί αν είναι σε εξέλιξη απόρριψης και αν χρειάζονται αλλαγές στα φάρμακα κατά της απόρριψης.

Σε μερικούς ασθενείς που υποφέρουν από ηπατίτιδα B\* ή C\*, η θεραπεία με αντιικά φάρμακα και/ή ιντερφερόνη\* μπορεί να είναι χρήσιμη για να επιβραδύνει την εξέλιξη της κίρρωσης και να διατηρήσει την υφιστάμενη λειτουργία του ήπατος. Αν ήταν ήδη σε αντιική αγωγή πριν τον καρκίνο, αυτή θα πρέπει να συνεχισθεί, αν είναι δυνατόν.

Η στενή παρακολούθηση της ηπατικής λειτουργίας, ακόμα και σε ασθενείς χωρίς ηπατίτιδα, μπορεί να καθοδηγήσει τους γιατρούς στις προσπάθειές τους να διατηρήσουν την ηπατική λειτουργία όσο καλύτερα γίνεται.

## Η επιστροφή στη φυσιολογική ζωή

Μπορεί να είναι δύσκολο να ζήσει κάποιος με την ιδέα ότι ο καρκίνος μπορεί να επιστρέψει. Σήμερα δεν γνωρίζουμε συγκεκριμένους τρόπους για να μειώσουμε τον κίνδυνο υποτροπής\*, που είναι ένας ιατρικός όρος για να περιγράψει την επιστροφή του καρκίνου. Ειδικά αν ο καρκίνος προκλήθηκε από μια νόσο (κίρρωση λόγω ηπατίτιδας B\* ή C\* ή κατάχρησης αλκοόλ), η υποκείμενη νόσος δεν θεραπεύεται με τη θεραπεία του καρκίνου και θα συνεχίσει να αποτελεί κίνδυνο υποτροπής.

Λόγω του καρκίνου και της θεραπείας του, η επιστροφή στη φυσιολογική ζωή μπορεί να μην είναι εύκολη για κάποιους ασθενείς. Μπορεί να προκύψουν απορίες σχετιζόμενες με την εικόνα του σώματος, την κόπωση, την δουλειά, τα συναισθήματα ή τον τρόπο ζωής. Η συζήτηση αυτών των ερωτήσεων με τους συγγενείς, τους φίλους ή τους γιατρούς μπορεί να είναι χρήσιμη. Μερικοί

άνθρωποι μπορεί, επίσης, να θέλουν να βρουν υποστήριξη από ομάδες πρώην ασθενών ή γραμμές τηλεφωνικής υποστήριξης.

### **Τι γίνεται αν επιστρέψει ο καρκίνος;**

Αν επιστρέψει ο καρκίνος αυτό ονομάζεται υποτροπή\* και η θεραπεία εξαρτάται από την έκταση της υποτροπής.

Μετά τη χειρουργική εξαίρεση, η υποτροπή είναι ενδεχόμενη. Εκτιμάται ότι το ήμισυ έως τα δύο τρίτα των χειρουργημένων ασθενών θα υποτροπιάσουν μέσα σε 5 χρόνια μετά την επέμβαση. Η υποτροπή παρουσιάζεται είτε ως μεταστάσεις\* στο ήπαρ (συχνά μέσα σε 2 χρόνια μετά τη χειρουργική εξαίρεση) είτε ως νέο ηπατικό καρκίνο στο υπολειπόμενο ήπαρ (συνήθως 2 χρόνια μετά τη χειρουργική εξαίρεση).

#### **Αν ο όγκος είναι εξαιρεσιμος, θα εξεταστεί το ενδεχόμενο νέου χειρουργείου.**

Μερικές φορές, μετά από μερική ηπατεκτομή για καρκίνο του ήπατος, ο όγκος μπορεί να επιστρέψει σε διαφορετικά σημεία του εναπομείναντος τμήματος του ήπατος. Σε εξειδικευμένα κέντρα, σε τέτοιες περιπτώσεις μπορεί να συζητηθεί η πιθανότητα μεταμόσχευσης ήπατος. Όταν ο καρκίνος επανέρχεται στο νέο ήπαρ μετά τη μεταμόσχευση, οι γιατροί θα εξετάσουν το ενδεχόμενο ηπατεκτομής, νέας μεταμόσχευσης ή φαρμακευτικής θεραπείας, ανάλογα με την έκταση της υποτροπής\* και τις άλλες σχετικές πληροφορίες που αναφέρονται παραπάνω.

#### **Αν ο όγκος δεν είναι εξαιρεσιμος, μπορούν να εφαρμοσθούν μόνο αφαιρετικές επεμβατικές θεραπείες ή λήψη του sorafenib.**

Αν δεν υπάρχει κίρρωση και οι χειρουργοί κρίνουν ότι ο όγκος δεν είναι εξαιρεσιμος, μπορούν να εφαρμοσθούν διαρτηριακός χημειοεμβολισμός, \* ή χρήση του sorafenib.

Αν ο όγκος επιστρέψει μετά τη μεταμόσχευση με εντόπιση και επέκταση έξω από το ήπαρ το sorafenib είναι θεραπεία επιλογής για κάποιους ασθενείς.

## ΟΡΙΣΜΟΙ ΙΑΤΡΙΚΩΝ ΟΡΩΝ

---

### **5-φλουορουρακίλη**

Ένα φάρμακο που χρησιμοποιείται για τη θεραπεία συμπτωμάτων καρκίνου του παχέος εντέρου, μαστού, στομάχου και παγκρέατος. Χρησιμοποιείται, επίσης, σε μορφή κρέμας για τη θεραπεία συγκεκριμένων δερματικών καταστάσεων. Η 5-φθοριουρακίλη σταματάει τη παραγωγή DNA στα κύτταρα και μπορεί να σκοτώσει τα καρκινικά κύτταρα. Είναι ένας αντιμεταβολίτης. Ονομάζεται, επίσης, 5-FU και φθοριουρακίλη.

### **DNA**

Σύντμηση για το δεσοξυριβονουκλεϊνικό οξύ. Το DNA χρησιμεύει ως φορέας των γενετικών πληροφοριών.

### **Αγγειοσάρκωμα**

Ένας τύπος καρκίνου που ξεκινάει από τα κύτταρα που καλύπτουν τα αιμοφόρα αγγεία ή τα λεμφαγγεία. Ο καρκίνος που ξεκινάει στα αιμοφόρα αγγεία λέγεται αιμαγγειοσάρκωμα, και αυτός που ξεκινάει στα λεμφικά αγγεία λεμφαγγειοσάρκωμα.

### **Αιμαγγειοσαρκώματα**

Ένας τύπος καρκίνου που ξεκινά από τα κύτταρα που επενδύουν τα αιμοφόρα αγγεία.

### **Αιμοπετάλια**

Μικρά κύτταρα του αίματος που παίζουν θεμελιώδη ρόλο στη δημιουργία θρόμβων. Οι ασθενείς με χαμηλό αριθμό αιμοπεταλίων απειλούνται από σοβαρές αιμορραγίες. Οι ασθενείς με υψηλό αριθμό απειλούνται από θρομβώσεις, που συνίστανται στη δημιουργία θρόμβων αίματος που αποκλείουν αιμοφόρα αγγεία και μπορεί να προκαλέσουν εγκεφαλικό ή άλλες σοβαρές καταστάσεις. Επίσης, απειλούνται από σοβαρές αιμορραγίες λόγω της δυσλειτουργίας των αιμοπεταλίων.

### **Ακτίνες Χ**

Οι ακτίνες Χ είναι μια μορφή ακτινοβολίας που χρησιμοποιείται για τη λήψη εικόνων από το εσωτερικό των αντικειμένων. Στην ιατρική, οι ακτίνες Χ χρησιμοποιούνται για τη λήψη εικόνων από το εσωτερικό του σώματος.

### **Ακτινοβολία**

Μπορεί να οριστεί σαν ενέργεια που ταξιδεύει στο διάστημα. Παραδείγματα ακτινοβολίας είναι η UV και οι ακτίνες-Χ\* οι οποίες χρησιμοποιούνται συχνά στην ιατρική.

### **Ακτινοθεραπεία**

Μια θεραπεία κατά την οποία η ακτινοβολία χρησιμοποιείται για τη θεραπεία του καρκίνου και είναι πάντα προσανατολισμένη προς τη θέση που βρίσκεται ο καρκίνος.

### **Ακτινολογική εξέταση**

Εξετάσεις που χρησιμοποιούν απεικονιστικές τεχνικές (όπως η ακτινογραφία, ο υπέρηχος\*, η αξονική τομογραφία\* και η πυρηνική ιατρική) για την απεικόνιση οργάνων, δομών και ιστών που είναι μέσα στο σώμα, τόσο για τη διάγνωση όσο και για τη θεραπεία νόσων.

### **Αναισθητικό**

Μία ουσία που προκαλεί απώλεια των αισθήσεων ή της συνείδησης. Μπορεί να είναι τοπική (προκαλώντας απώλεια της αίσθησης σε ένα τμήμα του σώματος) και γενική (βάζοντας το άτομο σε ύπνωση).

### **Αναισθησία**

Αναστρέψιμη κατάσταση απώλειας της συνείδησης κατά την οποία το άτομο δεν αισθάνεται πόνο, δεν έχει φυσιολογικά αντανακλαστικά και απαντάει λιγότερο στο stress. Προκαλείται τεχνητά με τη χρήση μερικών ουσιών που είναι γνωστά σαν αναισθητικά\*. Μπορεί να είναι πλήρης ή μερική και επιτρέπει στον ασθενή να υποβληθεί σε χειρουργική επέμβαση.

### **Αναστολείς mTOR**

Ομάδα αντικαρκινικών φαρμάκων τα οποία συνδέονται σε μια πρωτεΐνη, η οποία βρίσκεται στο εσωτερικό των κυττάρων, φτιάχνοντας ένα σύμπλεγμα το οποίο αναστέλλει μια άλλη πρωτεΐνη, που ονομάζεται mammalian target of rapamycin (mTOR). Η πρωτεΐνη αυτή, εκτός των άλλων λειτουργιών της, ρυθμίζει τη κυτταρική διαίρεση και μπορεί να είναι πιο ενεργής στα καρκινικά κύτταρα, οδηγώντας τα σε ανεξέλεγκτο κυτταρικό πολλαπλασιασμό.

### **Ανοσοποιητικό σύστημα**

Το ανοσοποιητικό σύστημα είναι ένα βιολογικό σύστημα δομών και λειτουργιών που προστατεύει τον οργανισμό από νόσους εντοπίζοντας και θανατώνοντας καρκινικά κύτταρα και ξένους εισβολείς όπως ιοί και βακτήρια.

### **Αντενδείξεις**

Κατάσταση ή σύμπτωμα που εμποδίζει τη χορήγηση μιας θεραπείας ή πράξης σε έναν ασθενή. Οι αντενδείξεις είναι είτε απόλυτες, εννοώντας ότι η θεραπεία δεν πρέπει ποτέ να χορηγείται σε ασθενείς με αυτά τα συμπτώματα ή τη κατάσταση, ή σχετικές, εννοώντας ότι τα οφέλη μπορούν σε ορισμένους ασθενείς να υπερβούν τους κινδύνους με αυτή τη κατάσταση ή συμπτώματα.

### **Αξονική τομογραφία**

Μια μορφή ακτινογραφίας, κατά την οποία τα όργανα του σώματος σαρώνονται με ακτίνες Χ\*, και τα αποτελέσματα συνθέτονται από έναν υπολογιστή, για να δημιουργήσουν εικόνες περιοχών του σώματος.

### **Αυτοάνοση ηπατίτιδα**

Νόσος κατά την οποία το ανοσολογικό σύστημα του οργανισμού επιτίθεται στα ηπατοκύτταρα, πιθανόν λόγω γενετικής προδιάθεσης ή οξείας ηπατικής λοίμωξης. Σε κάθε περίπτωση αυτή η αντίδραση θεωρείται μη φυσιολογική. Χαρακτηρίζεται από μία χρόνια και προοδευτική φλεγμονή του ήπατος και μπορεί να οδηγήσει σε κίρρωση και ηπατική ανεπάρκεια.

### **Βιοψία**

Η λήψη κυττάρων ή ιστών για εξέταση από τον παθολογοανατόμο. Ο παθολογοανατόμος μπορεί να εξετάσει τον ιστό στο μικροσκόπιο ή να εκτελέσει άλλες εξετάσεις στα κύτταρα ή τον ιστό. Υπάρχουν διάφοροι τύποι μεθόδων βιοψίας. Οι πιο συχνοί τύποι περιλαμβάνουν: (1) χειρουργική βιοψία κατά την οποία μόνο ένα δείγμα του ιστού εξαιρείται. (2) βιοψία εκτομής κατά την οποία όλη η μάζα ή η ύποπτη περιοχή εξαιρείται. (3) βιοψία δια βελόνης κατά την οποία ένα δείγμα του ιστού ή του υγρού λαμβάνεται με μία βελόνα. Όταν χρησιμοποιείται μία ευρεία βελόνα, η διαδικασία ονομάζεται «βιοψία πυρήνα». Όταν χρησιμοποιείται μία λεπτή βελόνα, η διαδικασία ονομάζεται βιοψία αναρρόφησης δια λεπτής βελόνας.

### **Γεμισταβίνη**

Το ενεργό συστατικό σε ένα φάρμακο που χρησιμοποιείται για τη θεραπεία του παγκρεατικού καρκίνου ο οποίος είναι προχωρημένος ή έχει δώσει μεταστάσεις. Χρησιμοποιείται, επίσης, με άλλα φάρμακα για τη θεραπεία του γενικευμένου καρκίνου του μαστού, του προχωρημένου καρκίνου των ωθηκών, και το μη-μικροκυτταρικό καρκίνο του πνεύμονα ο οποίος είναι προχωρημένος ή έχει γίνει μεταστατικός. Μελετάται η χρήση του σε άλλους τύπους καρκίνου. Η γεμισταβίνη εμποδίζει τη παραγωγή του DNA στο κύτταρο και μπορεί να σκοτώσει τα καρκινικά κύτταρα. Είναι ένας αντιμεταβολίτης.

### **Διαβήτης (σακχαρώδης διαβήτης)**

Ο όρος διαβήτης συνήθως αναφέρεται στο σακχαρώδη διαβήτη κατά την οποία υπάρχει επίσης ένα υψηλό επίπεδο γλυκόζης (ένα είδος σακχάρου) στο αίμα επειδή ο οργανισμός δεν παράγει αρκετή ινσουλίνη ή δεν το χρησιμοποιεί με τον τρόπο που πρέπει.

### **Διαδερμική**

Περνώντας μέσα από το δέρμα, όπως μια ένεση.

### **Διεπιστημονική γνώμη**

Μια προσέγγιση θεραπευτικού πλάνου, στην οποία ένας αριθμός γιατρών, με εμπειρία σε διαφορετικές ειδικότητες (κλάδους) επανεξετάζουν και συζητούν τη κατάσταση της υγείας και τις θεραπευτικές επιλογές ενός ασθενούς. Στη θεραπεία του καρκίνου, η διεπιστημονική γνώμη μπορεί να περιλαμβάνει αυτή ενός παθολόγου-ογκολόγου (ο οποίος παρέχει θεραπεία με φάρμακα), ενός χειρουργού-ογκολόγου (ο οποίος παρέχει θεραπεία με χειρουργείο), και ενός ακτινοθεραπευτή-ογκολόγου (ο οποίος παρέχει θεραπεία με ακτινοβολία). Ονομάζεται, επίσης, ογκολογικό συμβούλιο.

### **Δοξορουμπικίνη**

Ένα φάρμακο που χρησιμοποιείται για τη θεραπεία πολλών τύπων καρκίνου και είναι υπό μελέτη η χρήση του για άλλους τύπους. Η δοξορουμπικίνη προέρχεται από ένα βακτήριο που λέγεται *Streptomyces peucetius*. Καταστρέφει το DNA και μπορεί να σκοτώσει τα καρκινικά κύτταρα. Είναι ένας τύπος αντικαρκινικού αντιβιοτικού και ανήκει στην ομάδα των ανθρακυκλινών.

### **Εγκεφαλοπάθεια**

Οποιαδήποτε από διάφορες νόσους του εγκεφάλου.

### **Εμβολισμός**

Η φραγή μιας αρτηρίας από έναν θρόμβο ή ξένο υλικό. Αυτό μπορεί να γίνει ως θεραπεία για να εμποδίσει τη ροή του αίματος σε έναν όγκο.

### **Ενδοηπατική φλεγμονή των χοληφόρων**

Οίδημα των ενδοηπατικών χοληφόρων πόρων, οι οποίοι είναι χοληφόροι πόροι που βρίσκονται στο εσωτερικό του ήπατος και συλλέγουν τη χολή που παράγεται από το ήπαρ. Χαρακτηρίζεται από πυρετό, κόπωση, πόνο στη δεξιά άνω κοιλία, κνησμό και ίκτερο. Μπορεί να οδηγήσει σε κίρρωση και ηπατική ανεπάρκεια.

### **Ενδοσκόπηση**

Μια ιατρική διαδικασία κατά την οποία ο γιατρός τοποθετεί ένα όργανο που μοιάζει με σωλήνα στο σώμα για να κοιτάξει μέσα. Υπάρχουν πολλοί τύποι ενδοσκοπίου, καθένα από τα οποία έχει σχεδιαστεί για κοιτάζοντας ένα ορισμένο μέρος του σώματος.

### **Ενδοφλέβια**

Μέσα από τη φλέβα. Ο όρος «ενδοφλέβια» συνήθως αναφέρεται στον τρόπο χορήγησης ενός φαρμάκου ή μιας άλλης ουσίας μέσα από μια βελόνα ή καθετήρα που εισάγεται στη φλέβα. Ονομάζεται, επίσης, IV.

### **Ενισχυμένη με δυναμική αντίθεση μαγνητική τομογραφία**

Απόκτηση των εικόνων μαγνητική τομογραφία χρησιμοποιώντας μια ουσία αντίθεσης μέσω ενδοφλέβιας έγχυσης. Αυτή η μέθοδος επιτρέπει την αναλυτική απεικόνιση των αιμοφόρων αγγείων σε έναν όγκο, πριν, κατά τη διάρκεια και μετά την έγχυση της ουσίας αντίθεσης, σε αντίθεση με τη συμβατική μαγνητική τομογραφία στην οποία ένα μόνο στιγμιότυπο λαμβάνεται μετά από την έγχυση της ουσίας αντίθεσης.

### **Εν τω βάθει φλεβική θρόμβωση**

Ο σχηματισμός ενός θρόμβου αίματος σε μια βαθιά φλέβα του ποδιού ή χαμηλότερα στην πύελο ή άνω άκρων. Τα συμπτώματα μπορεί να περιλαμβάνουν πόνο, οίδημα, θερμότητα, και ερυθρότητα στην πάσχουσα περιοχή. Επίσης ονομάζεται εν τω βάθει φλεβική θρόμβωση.

### **Ερυθρά αιμοσφαίρια**

Ο πιο συχνός τύπος κυττάρων του αίματος. Είναι η ουσία που κάνει κόκκινη την όψη του αίματος. Η κύρια λειτουργία τους είναι η μεταφορά οξυγόνου.

### **Ηπατικό**

Αναφέρεται στο ήπαρ. Η ηπατική φλέβα είναι η φλέβα που απομακρύνει το αίμα από το ήπαρ, μια ηπατική νόσος είναι μια νόσος που προσβάλλει το ήπαρ.

### **Ηπατίτιδα-B**

Λοίμωξη του ήπατος που προκαλείται από τον ιό της ηπατίτιδας Β (HBV). Ο HBV υπάρχει και μεταδίδεται σε άλλους μέσω του αίματος και της σεξουαλικής επαφής. Τα βρέφη που γεννιούνται από μητέρες φορείς μπορεί, επίσης, να προσβληθούν από τον ιό.

### Ηπατίτιδα-C

Λοίμωξη του ήπατος που προκαλείται από τον ιό της ηπατίτιδας C (HCV). Ο HCV προκαλεί μακράς διάρκειας φλεγμονή και μπορεί να οδηγήσει σε κίρρωση του ήπατος και καρκίνο του ήπατος. Η ηπατίτιδα C μεταδίδεται με την επαφή με μολυσμένο αίμα και περιστασιακά με τη σεξουαλική πράξη.

### Ηπατοβλάστωμα

Ένας πολύ σπάνιος τύπος ηπατικού όγκου, που προέρχεται από μη-ώριμα κύτταρα του ήπατος και παρατηρείται σε βρέφη και παιδιά.

### Ινωδοφυλλικό

### καρκίνωμα

Σπάνιος υπότυπος του ηπατοκυτταρικού καρκινώματος, που προσβάλλει νέους ενήλικες συνήθως. Στο μικροσκόπιο, χαρακτηρίζεται από την παρουσία των ινωδών στρωμάτων ιστού μεταξύ των καρκινικών κυττάρων.

### Ίνωση

Η ανάπτυξη του ινώδους ιστού.

### Ιστολογική

Η μελέτη των νοσούντων κυττάρων και ιστών με τη χρήση μικροσκοπίου.

### Καθετήρας

Ένας σωλήνας χρησιμοποιείται για τη διερεύνηση πληγών, κοιλοτήτων ή διόδων του σώματος

### Κακοήθης

Το «κακοήθης» χρησιμοποιείται για να περιγράψει μία σοβαρή και προοδευτικά επιδεινούμενη νόσο. Ένας κακοήθης όγκος είναι συνώνυμος του καρκίνου.

### Καλοήθης

Μη-καρκινικός. Οι καλοήθεις όγκοι μεγαλώνουν, αλλά δεν διασπείρονται σε άλλα σημεία του σώματος. Ονομάζονται, επίσης, μη-κακοήθεις.

### Καπεσιταβίνη

Η καπεσιταβίνη είναι κυτταροτοξικό φάρμακο που ανήκει στην ομάδα των αντιμεταβολίτων . Η καπεσιταβίνη είναι «προφάρμακο» το οποίο μετατρέπεται σε 5 - φθοριοουρακίλη ( 5-FU ) στα καρκινικά κύτταρα από ό, τι στους φυσιολογικούς ιστούς. Λαμβάνεται υπό μορφή δισκίων , ενώ η 5-FU, ένα ανάλογο της πυριμιδίνης , πρέπει κανονικά να χορηγείται με ένεση. Στον οργανισμό, η 5 - FU παίρνει τη θέση της πυριμιδίνης στο γενετικό υλικό των κυττάρων (DNA και RNA\*) και παρεμβάλλεται με τα ένζυμα που εμπλέκονται στην παραγωγή νέου DNA. Ως αποτέλεσμα, αναστέλλει την ανάπτυξη των καρκινικών κυττάρων και τελικά να τα σκοτώνει.

### Καρκινικός Δείκτης

Μια διαγνωστική ένδειξη ότι μια ασθένεια μπορεί να αναπτυχθεί ή να εξελισσεται.

### Κατάσταση

### ικανότητας

Η κατάσταση ικανότητας αξιολογεί τις φυσικές ικανότητες του ασθενή, δίνοντας μια βαθμολογία

Καρκίνος του ήπατος: ένας οδηγός για ασθενείς

Σελίδα 37

Πληροφορίες για ασθενείς βασισμένες στις κατευθυντήριες οδηγίες κλινικής πρακτικής της ESMO –v.2014.1

Αυτό το έγγραφο παρέχεται από το The Anticancer Fund με την έγκριση της ESMO. Οι πληροφορίες αυτού του εγγράφου δεν αντικαθιστούν τη διεπιστημονική γνώμη. Είναι μόνο για προσωπική χρήση και δεν μπορούν να τροποποιηθούν, αναπαραχθούν ή διανεμηθούν χωρίς την έγγραφη έγκριση της ESMO και του Anticancer Fund.

από 0, για ένα πλήρως ενεργό ασθενή, έως 4 για έναν ασθενή που είναι εντελώς εξασθενημένος λόγω της νόσου του.

### **Κλινική έρευνα/μελέτη**

Ένας τύπος ερευνητικής έρευνας η οποία ελέγχει πόσο καλά λειτουργούν στους ανθρώπους νέες ιατρικές προσεγγίσεις. Οι μελέτες αυτές ελέγχουν νέες μεθόδους ελέγχου, πρόληψης, διάγνωσης ή θεραπείας μιας νόσου. Ονομάζονται επίσης κλινικές μελέτες.

### **Κίρρωση**

Η κίρρωση του ήπατος είναι μια κατάσταση κατά την οποία ο φυσιολογικός ιστός του ήπατος αντικαθίσταται με ίνωση \* ή ουλώδη ιστό. Πιο συχνά προκαλείται από τον αλκοολισμό, ηπατίτιδα Β και Γ και ορισμένες ασθένειες του ήπατος οδηγώντας σε απώλεια της λειτουργίας του ήπατος. Σε προχωρημένο στάδιο, η μεταμόσχευση ήπατος είναι η μόνη θεραπευτική επιλογή.

### **Κύστη**

Ένας σάκος ή κάψα μέσα στο σώμα. Μπορεί να περιέχει υγρό ή άλλο υλικό στο εσωτερικό της.

### **Λαπαροσκόπηση**

Μια επέμβαση όπου εισάγονται χειρουργικά εργαλεία στη κοιλιά ή τη πύελο μέσα από μικρές τομές, με τη βοήθεια μιας κάμερας.

### **Λεμφαδένας**

Μια στρογγυλή μάζα λεμφικού ιστού που περιβάλλεται από μία κάψα συνδετικού ιστού. Οι λεμφαδένες φιλτράρουν τη λέμφο και αποθηκεύουν τα λεμφοκύτταρα. Ευρίσκονται κατά μήκος των λεμφαγγείων. Ονομάζονται και λεμφικοί αδένες.

### **Λευκά αιμοσφαίρια**

Κύτταρα του ανοσοποιητικού συστήματος που συμμετέχουν στην άμυνα του οργανισμού ενάντια στις λοιμώξεις.

### **Λιπιδόλη**

Είναι ένα είδος του διαγνωστικού παράγοντα απεικόνισης που περιέχει ιώδιο. Η Λιπιδόλη χορηγείται ενδοφλέβια και συσσωρεύεται στα αιμοφόρα αγγεία και λεμφαγγεία των όγκων. Χρησιμοποιείται για την απεικόνιση (λήψη φωτογραφιών) των σιελογόνων αδένων και το λεμφικό σύστημα. Επίσης μελετάται στην απεικόνιση άλλων οργάνων όπως του ήπατος, των πνευμόνων, του στομάχου και του θυρεοειδούς.

### **Μαγνητική τομογραφία (MRI)**

Μια απεικονιστική τεχνική που χρησιμοποιείται στην ιατρική. Χρησιμοποιούνται μαγνητικά κύματα. Μερικές φορές, εγχέεται ένα υγρό το οποίο ενισχύει την αντίθεση μεταξύ διαφορετικών ιστών, κάνοντας τις δομές πιο ευδιάκριτες.

### **Μετάλλαξη**

Μια αλλαγή στην αλληλουχία των ζευγαριών των βάσεων στο DNA που αποτελούν το γονίδιο. Οι μεταλλάξεις σε ένα γονίδιο δεν αλλάζουν κατ' ανάγκη το γονίδιο μόνιμα.

### **Μικροσφαιρίδια**

Ένα πολύ μικρό, κοίλο, στρογγυλό αντικείμενο φτιαγμένο από γυαλί, κεραμικό, πλαστικό ή άλλα υλικά. Τα μικροσφαιρίδια που εγχέονται στα αιμοφόρα αγγεία τα οποία τροφοδοτούν τον όγκο μπορούν να σκοτώσουν τον όγκο εμποδίζοντας τη παροχή αίματος. Μπορούν, επίσης, να πληρωθούν με ένα υλικό το οποίο μπορεί να βοηθήσει να θανατωθούν περισσότερα καρκινικά κύτταρα.

### **Μιτομυκίνη**

Ένα φάρμακο που χρησιμοποιείται για τη θεραπεία του προχωρημένου καρκίνου του στομάχου και του παγκρέατος. Η μιτομυκίνη C προέρχεται από βακτήρια. Βλάπτει το DNA του κυττάρου και μπορεί να σκοτώσει τα καρκινικά κύτταρα. Είναι ένας τύπος αντικαρκινικού αντιβιοτικού.

### **Νόσος Wilson's**

Μια σπάνια γενετικά κληρονομούμενη ασθένεια στην οποία έχουμε υπερβολική συσσώρευση χαλκού στους ιστούς του σώματος, προκαλώντας βλάβες στα όργανα, όπως το ήπαρ, ο εγκέφαλος και τα μάτια. Ο χαλκός (σε μικρές ποσότητες) είναι απαραίτητος για την ομαλή λειτουργία του οργανισμού, αλλά στη νόσο αυτή επηρεάζεται ο φυσιολογικός μεταβολισμός του και συσσωρεύεται στο ήπαρ. Όταν ξεπεραστεί η αποθηκευτική ικανότητα του ήπατος, ο χαλκός αρχίζει να απελευθερώνεται μέσω του αίματος σε άλλα μέρη του σώματος. Η νόσος Wilson's ονομάζεται, επίσης, ηπατοφακοειδής εκφύλιση.

### **Οζίδιο**

Μια μικρή μάζα η οποία μπορεί να έχει σχηματιστεί εξαιτίας της μη φυσιολογικής ανάπτυξης των κυττάρων. Τα οζίδια είναι συνήθως καλοήθη\* και ανώδυνα, αλλά μπορούν να επηρεάσουν τη λειτουργικότητα του οργάνου στο οποίο αναπτύσσονται.

### **Οίδημα**

Είναι ένας τύπος πρηξίματος, που συνήθως αναφέρεται στους καρκίνους του μαστού.

### **Οξαλιπλατίνη**

Ένα φάρμακο που χρησιμοποιείται μαζί με άλλα για τη θεραπεία του κολο-ορθικού καρκίνου ο οποίος είναι προχωρημένος ή έχει επανεμφανιστεί. Μελετάται, επίσης, η χρήση του σε άλλους τύπους καρκίνου. Η οξαλιπλατίνη συνδέεται στο DNA των κυττάρων και μπορεί να σκοτώσει τα καρκινικά κύτταρα. Είναι ένα πλατινούχο σκεύασμα.

### **Παθολογοανατόμος**

Ένας γιατρός εξειδικευμένος στην ιστοπαθολογία, η οποία είναι η μελέτη των νοσούντων κυττάρων και ιστών με τη χρήση μικροσκοπίου.

### **Παράγοντας κινδύνου**

Κάτι το οποίο αυξάνει τη πιθανότητα ανάπτυξης μιας νόσου. Κάποια παραδείγματα παραγόντων κινδύνου για τον καρκίνο είναι η ηλικία, το οικογενειακό ιστορικό για κάποιους συγκεκριμένους τύπους καρκίνου, η χρήση προϊόντων καπνού, η έκθεση σε ακτινοβολία ή συγκεκριμένα χημικά, η λοίμωξη από συγκεκριμένους ιούς ή βακτήρια, και κάποιες συγκεκριμένες μεταλλάξεις.

### Πήξη

Η διαδικασία στην οποία το αίμα σχηματίζει θρόμβους με σκοπό το σταμάτημα της αιμορραγίας. Διαταραχές πήξης (ή διαταραχές σχηματισμού θρόμβου) μπορούν να προκαλέσουν είτε παθολογική ή υπερβολική αιμορραγία είτε αποφρακτική θρόμβωση.

### Πολυτομικός αξονικός τομογράφος

Μέθοδος απεικόνισης που χρησιμοποιεί την αρχή του αξονικού τομογράφου\* αλλά επιπλέον επιτρέπει την λήψη πολλαπλών εικόνων του σώματος που πρόκειται να συλληφθούν ταυτοχρόνως (εντός της ίδιας συγκράτησης της αναπνοής). Χρησιμοποιείται επίσης μια ουσία αντίθεσης που επιτρέπει την εκτίμηση των οργάνων και ιστών σε διαφορετικές φάσεις ανάλογα με την κατανομή της αντίθεσης. Στο ήπαρ, για παράδειγμα, οι εικόνες που λαμβάνονται τόσο όταν η σκιαγραφική ουσία φαίνεται στην ηπατική αρτηρία και όταν αυτή φαίνεται στην πυλαία φλέβα.

### Πρόγνωση

Η πιθανή έκβαση ή πορεία μιας νόσου, η πιθανότητα για θεραπεία ή υποτροπή\*.

### Πρωτεΐνη

Απαραίτητα θρεπτικά συστατικά τα οποία αποτελούνται από αμινοξέα. Είναι απαραίτητα για τη λειτουργία πολλών οργανισμών, συμπεριλαμβανομένου του ανθρώπινου οργανισμού. Είναι υπεύθυνες για τη μεταφορά και επικοινωνία μεταξύ των κυττάρων, για χημικές μεταβολές καθώς και για τη διατήρηση της δομής των κυττάρων.

### Πρωτοπαθής σκληρυντική χολαγγειίτιδα

Χρόνια φλεγμονή των χοληφόρων πόρων, που πιθανά προκαλείται από τη μη φυσιολογική αλλεργική αντίδραση ενάντια στα φυσιολογικά κύτταρα των χοληφόρων πόρων (αυτοάνοση αντίδραση). Οι χοληφόροι πόροι σταδιακά καταστρέφονται και αναπτύσσονται ουλώδεις και ινώδεις περιοχές, προκαλώντας στένωση ορισμένων σημείων των χοληφόρων πόρων. Σαν αποτέλεσμα, η χολή συσσωρεύεται στο ήπαρ και σταδιακά καταστρέφει τα ηπατικά κύτταρα.

### Πρωτοπαθής χολική κίρρωση

Νόσος του ήπατος που χαρακτηρίζεται από ουλοποίηση και ίνωση εξαιτίας μιας προοδευτικής και αργής καταστροφής των ηπατικών κυττάρων από τη χολή. Η πρωτοπαθής χολική κίρρωση χαρακτηρίζεται από τη καταστροφή των κυττάρων των χοληφόρων πόρων στο ήπαρ, που πιθανά προκαλείται από μια ανώμαλη αλλεργική αντίδραση έναντι των φυσιολογικών κυττάρων των χοληφόρων πόρων (αυτοάνοση αντίδραση). Μετά τη καταστροφή των χοληφόρων πόρων, η χολή, που φυσιολογικά συμβάλλει στην πέψη, συσσωρεύεται στο ήπαρ και καταστρέφει σταδιακά τα ηπατικά κύτταρα.

### Πυλαία φλέβα

Ένα αιμοφόρο αγγείο που μεταφέρει το αίμα στο ήπαρ από το έντερο, τον σπλήνα, το πάγκρεας, και την χοληδόχο κύστη. Επίσης ονομάζεται και ηπατική πυλαία φλέβα.

### Ραδιοεμβολισμός

Ένας τύπος ακτινοθεραπείας που χρησιμοποιείται για τη θεραπεία του προχωρημένου ή υποτροπιάζοντα καρκίνου του ήπατος. Μικροσκοπικά σφαιρίδια που περιέχουν το ραδιοϊσότοπο Ύτριο-90 εγχέονται στην ηπατική αρτηρία (το κύριο αιμοφόρο αγγείο που μεταφέρει το αίμα στο

ήπαρ). Τα σφαιρίδια συγκεντρώνονται στον όγκο και το Υτριο-90 εκπέμπει ραδιενέργεια. Η διαδικασία αυτή καταστρέφει τα αιμοφόρα αγγεία που χρειάζεται ο όγκος για να αναπτυχθεί, και σκοτώνει τα καρκινικά κύτταρα. Ο ραδιοεμβολισμός είναι ένας τύπος εκλεκτικής εσωτερικής ακτινοθεραπείας (SIRT).

### **Σισπλατίνη**

Ένα φάρμακο που χρησιμοποιείται για τη θεραπεία πολλών τύπων καρκίνου. Η σισπλατίνη περιέχει το μέταλλο πλατίνα. Αυτό σκοτώνει τα κύτταρα καταστρέφοντας το DNA τους και σταματώντας τη διαίρεσή τους. Είναι ένας αλκυλιούντας παράγοντας.

### **Σοράφενιμπ (Sorafenib)**

Σοράφενιμπ είναι ένας αναστολέας της πρωτεϊνικής κινάσης. Αυτό σημαίνει ότι αναστέλλει ορισμένα ειδικά ένζυμα γνωστά ως πρωτεϊνικές κινάσες. Αυτά τα ένζυμα βρίσκονται σε ορισμένους υποδοχείς στην επιφάνεια των καρκινικών κυττάρων, όπου συμμετέχουν στην ανάπτυξη και την εξάπλωση τους, και στα αιμοφόρα αγγεία που τροφοδοτούν τους όγκους, όπου εμπλέκονται στην ανάπτυξη νέων αιμοφόρων αγγείων. Το Σοράφενιμπ λειτουργεί επιβραδύνοντας τον ρυθμό ανάπτυξης των καρκινικών κυττάρων και διακόπτει την παροχή αίματος που επιτρέπει στα καρκινικά κύτταρα να αναπτυχθούν.

### **Σπινθηρογράφημα οστών**

Μια εξέταση για να ελέγξετε για ανώμαλες περιοχές ή ζημιές στα οστά. Μια πολύ μικρή ποσότητα ραδιενεργού υλικού ενίεται σε φλέβα και διαχέεται μέσω του αίματος. Το ραδιενεργό υλικό που συλλέγεται στα οστά ανιχνεύεται από έναν σαρωτή (μια ειδική φωτογραφική μηχανή που παίρνει εικόνες από το εσωτερικό του σώματος). Ένα σπινθηρογράφημα οστών μπορεί να χρησιμοποιηθεί για τη διάγνωση όγκων στα οστά ή για την ύπαρξη οστικών μεταστάσεων. Μπορεί επίσης να χρησιμοποιηθεί για να βοηθήσει τη διάγνωση καταγμάτων, λοιμώξεων των οστών, ή άλλων προβλημάτων των οστών.

### **Στοχεύουσα θεραπεία**

Ένας τύπος θεραπείας που χρησιμοποιεί φάρμακα ή άλλες ουσίες, όπως τα μονοκλωνικά αντισώματα, για να αναγνωρίσουν και να επιτεθούν σε συγκεκριμένα καρκινικά κύτταρα. Οι στοχεύουσες θεραπείες μπορεί να έχουν λιγότερες ανεπιθύμητες ενέργειες από άλλους τύπους θεραπείας του καρκίνου.

### **Συστηματική θεραπεία**

Η θεραπεία στην οποία χρησιμοποιούνται ουσίες που μεταφέρονται μέσα από τη κυκλοφορία του αίματος, φτάνουν και επιδρούν στα κύτταρα σε όλο τον οργανισμό. Η χημειοθεραπεία και η ανοσοθεραπεία είναι παραδείγματα συστηματικής θεραπείας.

### **Τυχαιοποιημένη κλινική μελέτη**

Μια μελέτη στην οποία οι συμμετέχοντες τοποθετούνται κατά τύχη σε διαφορετικές ομάδες οι οποίες συγκρίνουν διαφορετικές θεραπείες. Ούτε οι ερευνητές ούτε οι συμμετέχοντες μπορούν να επιλέξουν ομάδα. Χρησιμοποιώντας τη τύχη για να τοποθετηθούν ασθενείς σε ομάδες σημαίνει ότι οι ομάδες αυτές θα είναι παρόμοιες και οι θεραπείες που χορηγούνται μπορούν να συγκριθούν αντικειμενικά. Τη περίοδο της μελέτης, δεν είναι γνωστό ποια θεραπεία είναι καλύτερη. Η συμμετοχή σε τυχαιοποιημένη μελέτη είναι επιλογή του ασθενούς.

### **Υπερηχογράφημα**

Μια διαδικασία κατά την οποία ηχητικά κύματα υψηλής ενέργειας προσκρούουν στους εσωτερικούς ιστούς ή όργανα και προκαλούν ηχώ. Τα πρότυπα της ηχώ παρουσιάζονται στην οθόνη του υπερηχητικού μηχανήματος, δημιουργώντας μια εικόνα των ιστών του σώματος, που λέγεται υπερηχογράφημα. Ονομάζεται, επίσης, υπερηχοτομογραφία.

### **Υποτροπή**

Η επανεμφάνιση σημείων και συμπτωμάτων του καρκίνου μετά από μια περίοδο βελτίωσης, ή ο καρκίνος που έχει υποτροπιάσει (επανεμφανιστεί), συνήθως μετά από μια χρονική περίοδο κατά την οποία δεν μπορούσε να εντοπιστεί. Μπορεί να επανεμφανιστεί στο ίδιο σημείο με τον αρχικό (πρωτοπαθή) όγκο ή σε κάποιο άλλο σημείο του σώματος. Ονομάζεται, επίσης, υποτροπιάζων καρκίνος.

### **Χημειοεμβολισμός**

Μια μέθοδος κατά την οποία ένα χημειοθεραπευτικό\* φάρμακο χορηγείται μέσω ενός καθετήρα\* σε μια αρτηρία, μαζί με έναν παράγοντα απόφραξης αγγείων, κατευθείαν στον όγκο. Το αποτέλεσμα είναι η χορήγηση πολύ υψηλών συγκεντρώσεων αντικαρκινικού φαρμάκου. Τα αιμοφόρα αγγεία φράζουν εν μέρει με την χρήση αυτού του παράγοντα, προκαλώντας έλλειψη αιματικής παροχής στον όγκο. Αυτό μπορεί να επιβραδύνει ή να σταματήσει την ανάπτυξη του όγκου ή ακόμα και να τον συρρικνώσει.

### **Χημειοθεραπεία**

Ένας τύπος θεραπείας του καρκίνου που σκοτώνει τα καρκινικά κύτταρα και/ή περιορίζει την ανάπτυξή τους. Αυτά τα φάρμακα συνήθως χορηγούνται στον ασθενή με αργή ενδοφλέβια έγχυση, ενώ αλλά μπορούν να χορηγηθούν και από το στόμα. Επίσης κάποια φάρμακα χορηγούνται με άμεση έγχυση σε κάποιο άκρο ή με έγχυση στο ήπαρ, ανάλογα με την εντόπιση του καρκίνου.

### **Χολαγγειοκαρκίνωμα**

Ένας σπάνιος τύπος καρκίνου ο οποίος αναπτύσσεται στα κύτταρα που καλύπτουν τους χοληφόρους πόρους του ήπατος. Ο καρκίνος που αναπτύσσεται στο δεξιό και αριστερό πόρο ονομάζεται όγκος Klatskin.